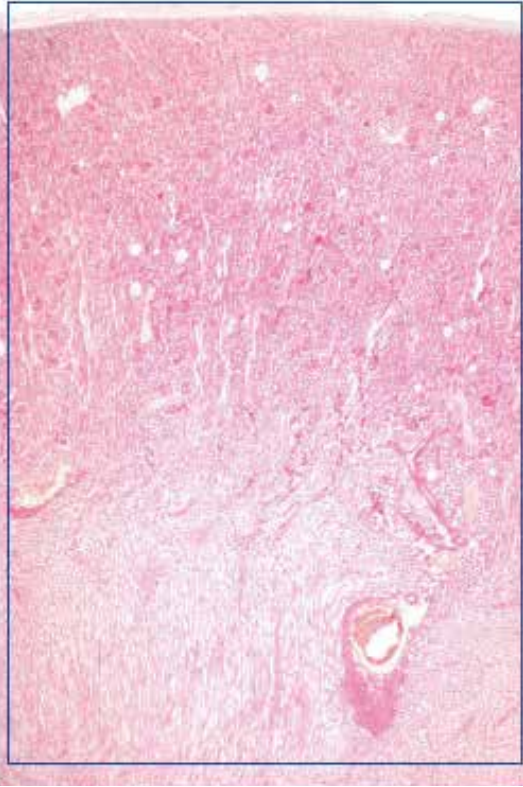
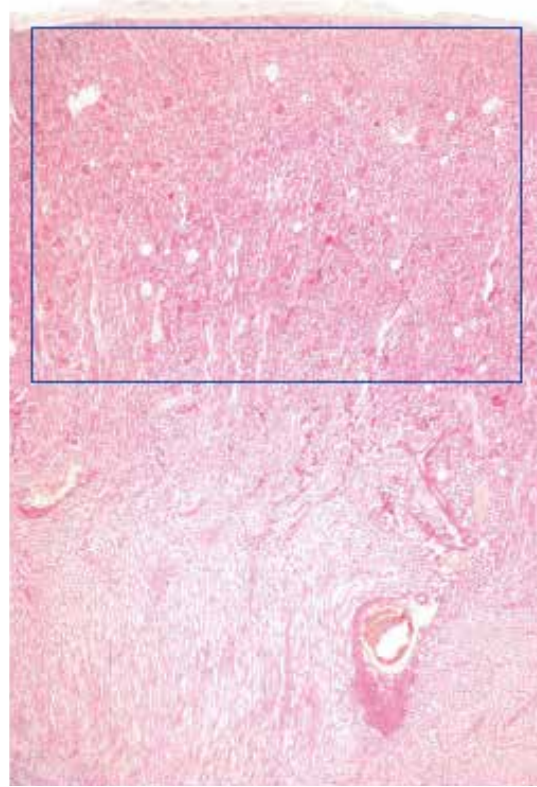


●演習問題：第17章 泌尿器系

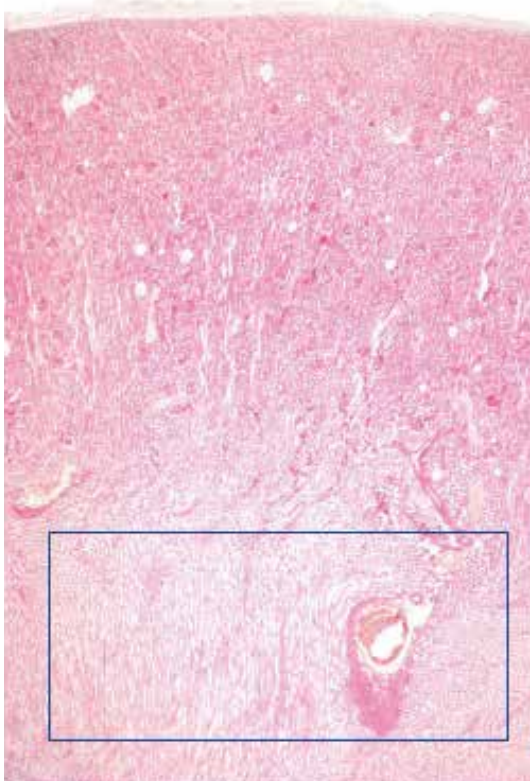
1. 図中の四角で囲まれた臓器の名称を答えよ。



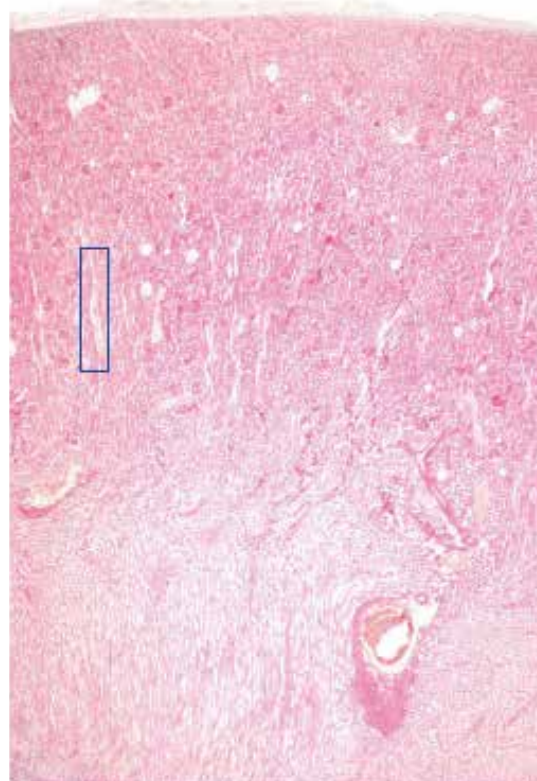
2. 図中の四角で囲まれた構造の名称を答えよ。



3. 図中の四角で囲まれた、臓器の領域の名称を答えよ。

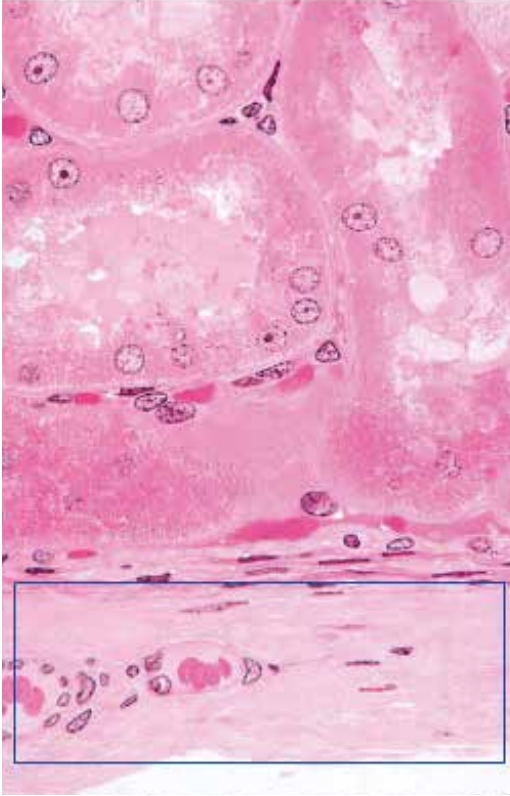


4. 図中の四角で囲まれた構造の名称を答えよ。

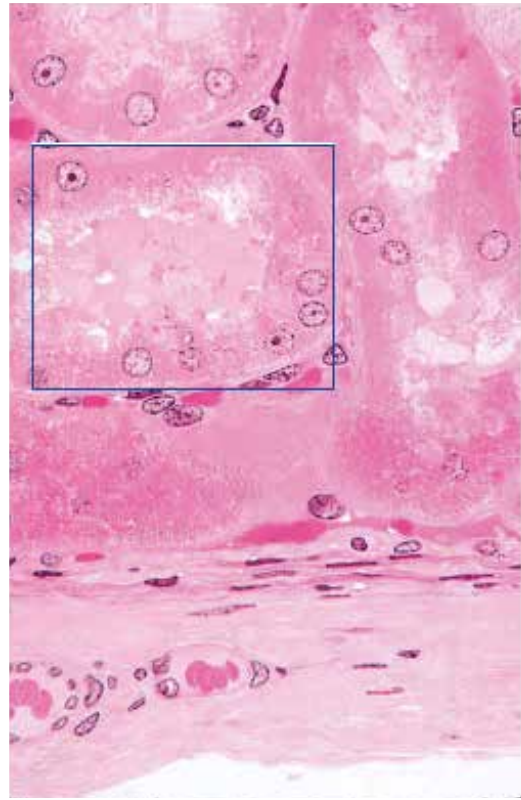


●演習問題：第17章 泌尿器系

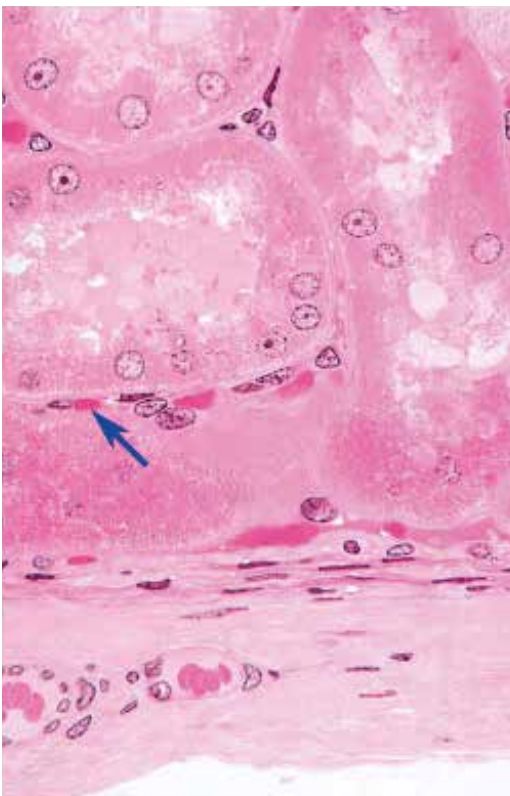
5. 図中の四角で囲まれた構造の名称を答えよ。



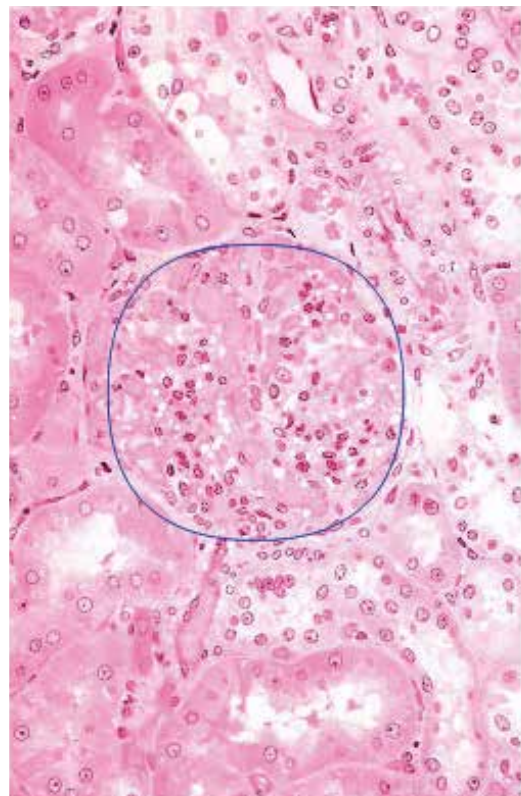
6. 図中の四角で囲まれた領域にある、卵円形の断面の名称を答えよ。



7. 矢印が示す毛細血管が属する、毛細血管系の名称を答えよ。

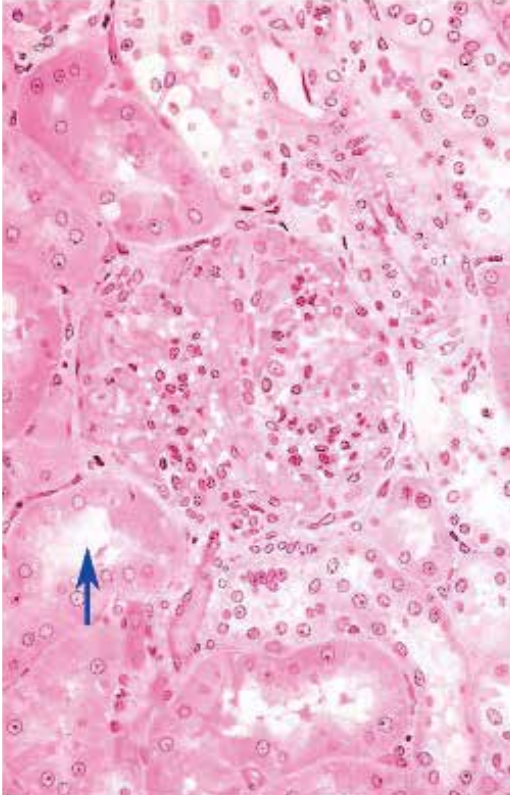


8. 図中の丸で囲まれた構造の名称を答えよ。

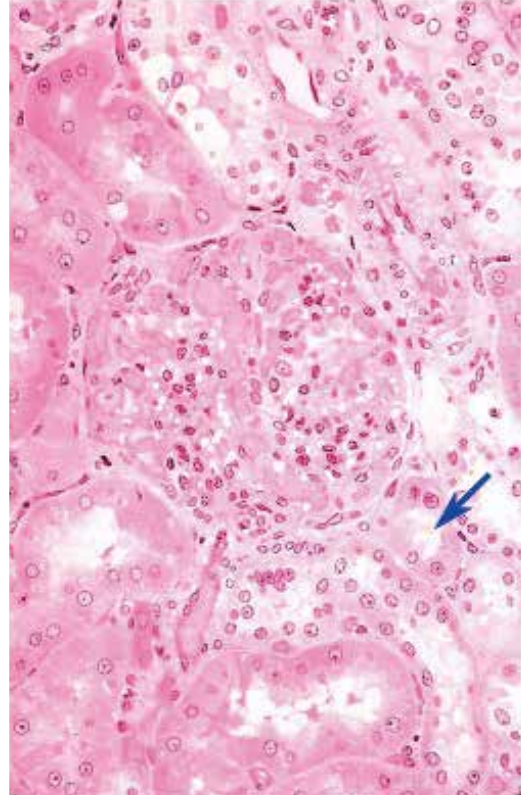


●演習問題：第17章 泌尿器系

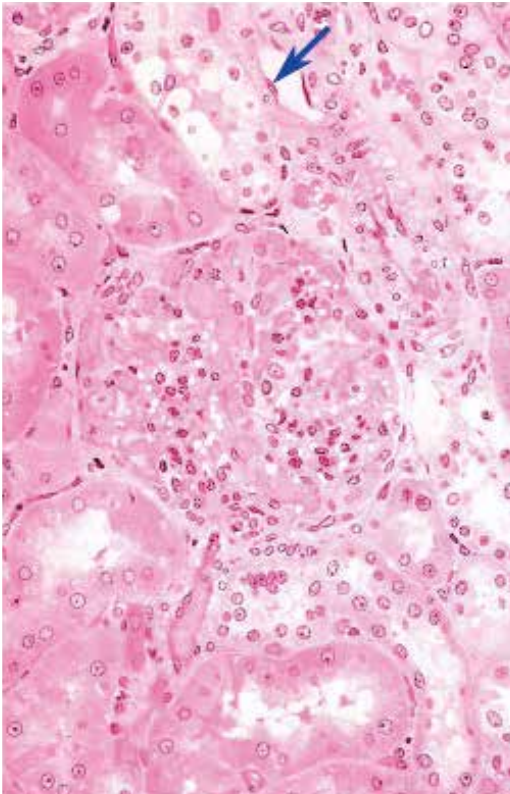
9. 図中の矢印が示す内腔を持つ構造の名称を答えよ。



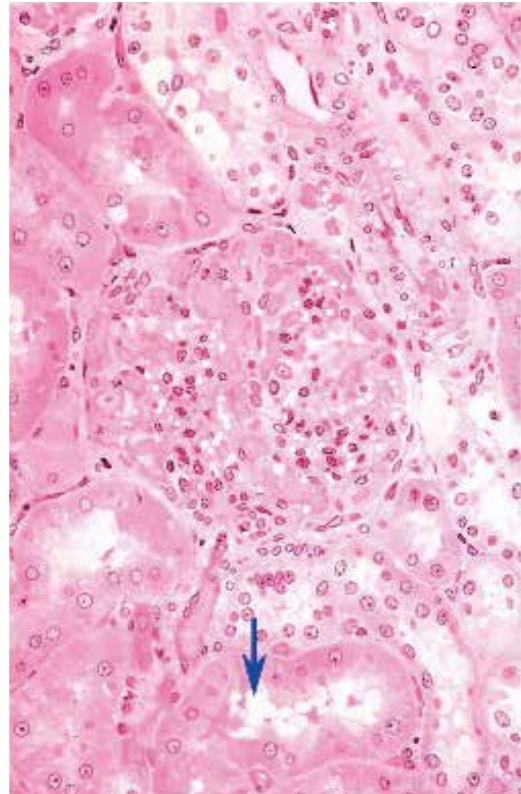
10. 図中の矢印が示す内腔を持つ構造の名称を答えよ。



11. 図中の矢印が示す細胞の名称を答えよ。

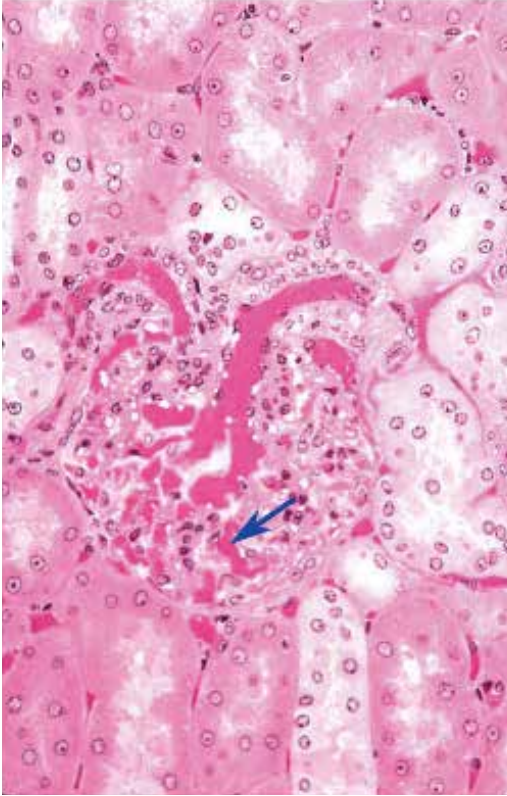


12. 図中の矢印が示す内腔を持つ構造の名称を答えよ。

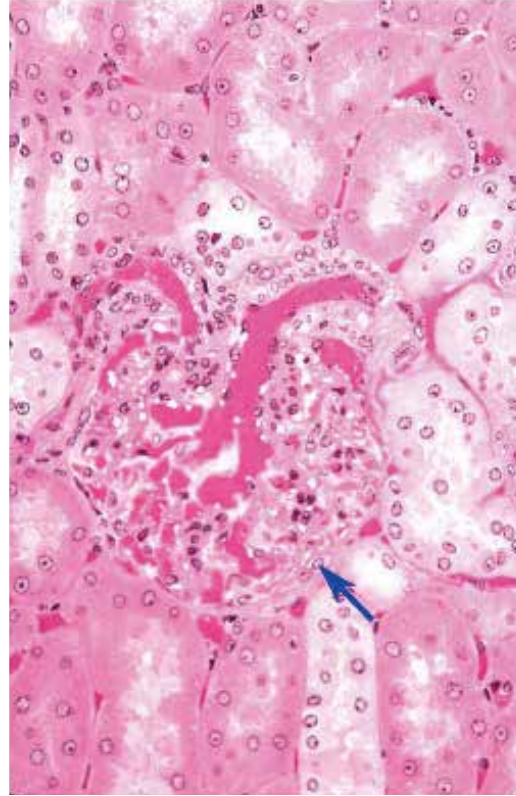


●演習問題：第17章 泌尿器系

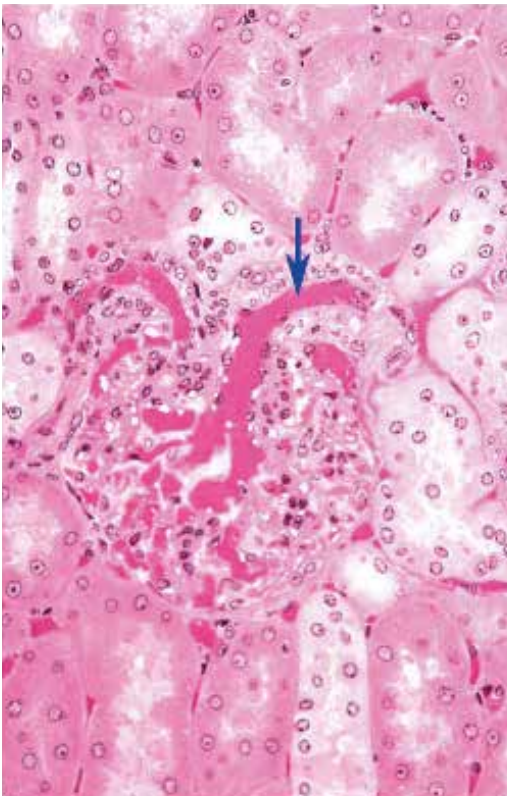
13. 図中の矢印が示す血管の名称を答えよ。



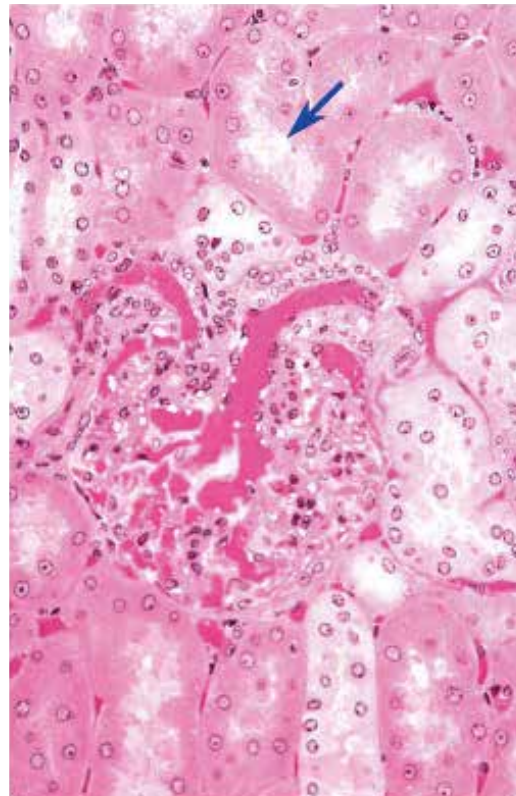
14. 図中の矢印が示す構造の名称を答えよ。



15. 図中の矢印が示す内腔を持つ構造の名称を答えよ。

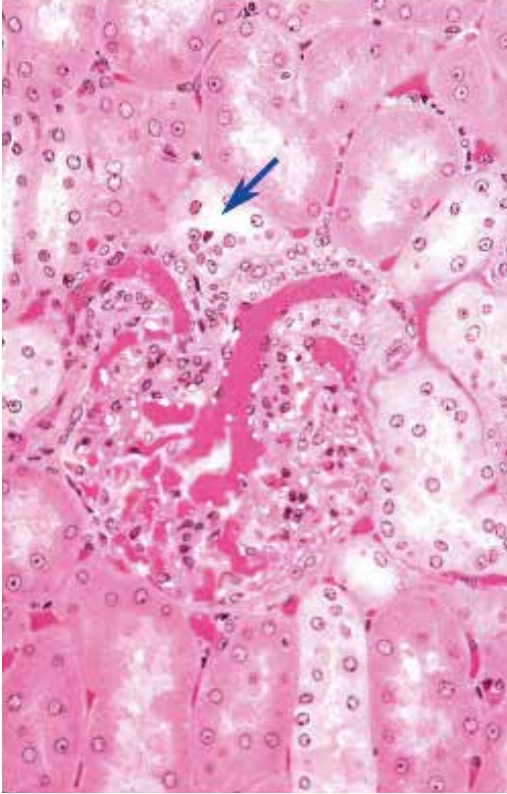


16. 図中の矢印が示す内腔を持つ構造の名称を答えよ。

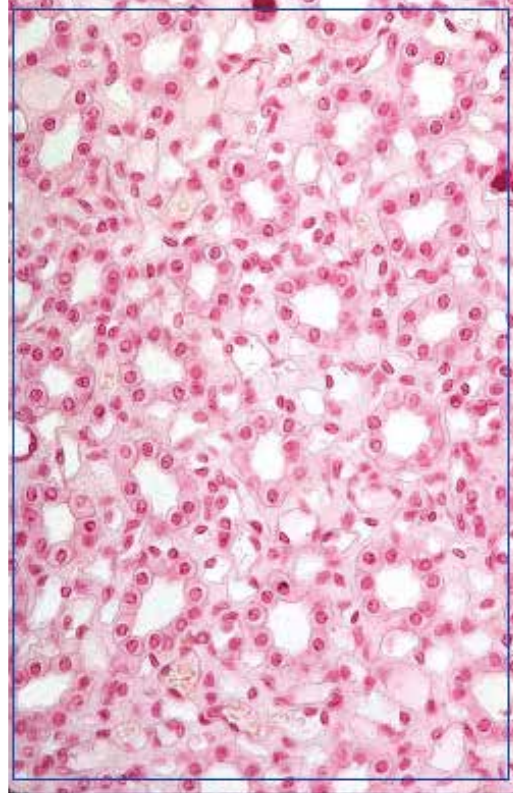


●演習問題：第17章 泌尿器系

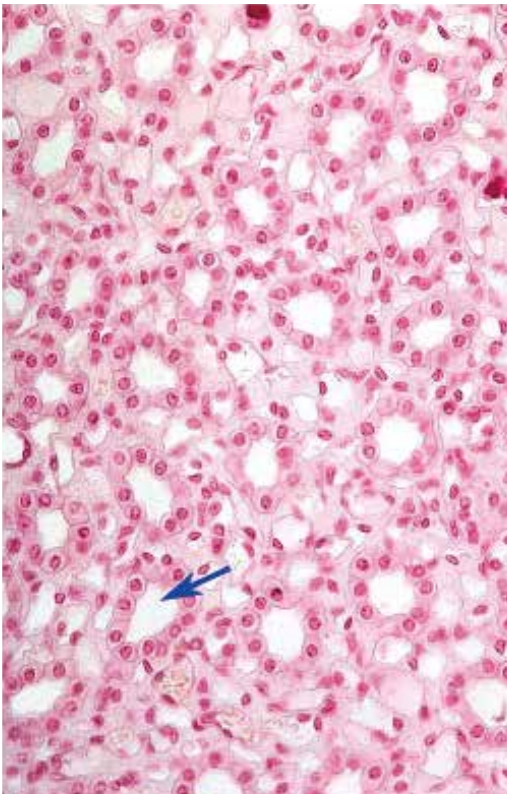
17. 図中の矢印が示す内腔を持つ構造の名称を答えよ。



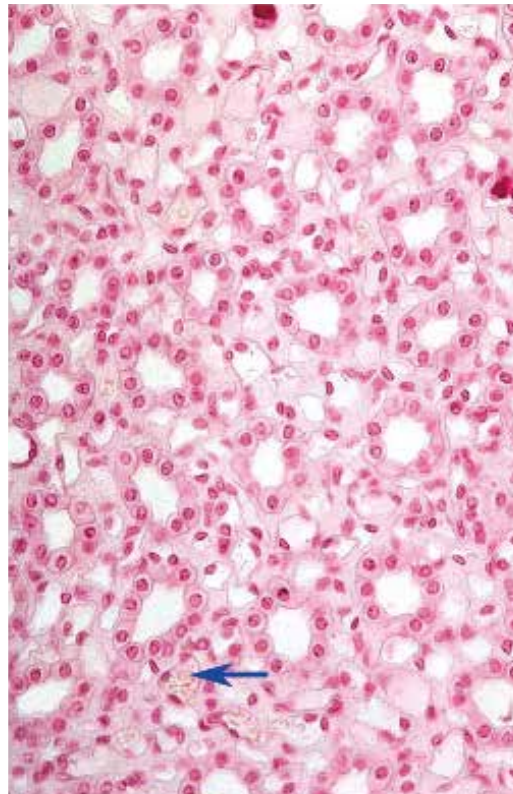
18. 図中の四角で囲まれた、臓器の領域の名称を答えよ。



19. 図中の矢印が示す内腔を持つ構造の名称を答えよ。

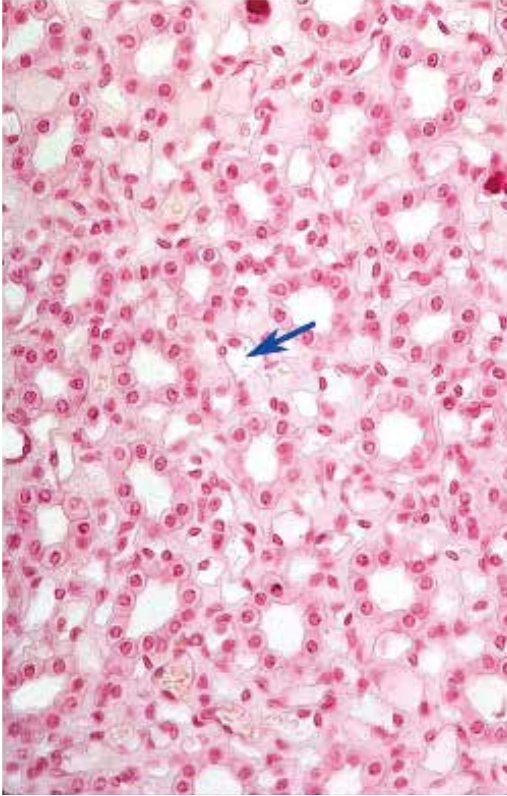


20. 図中の矢印が示す血管の名称を答えよ。

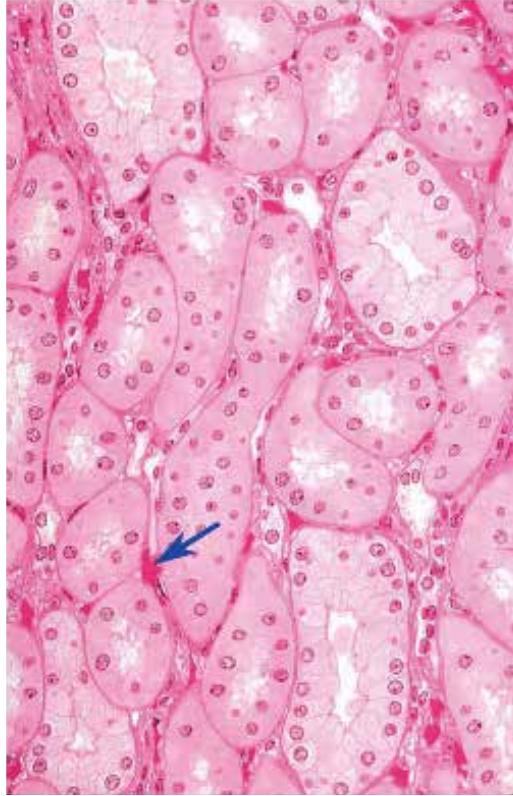

●演習問題：第17章 泌尿器系

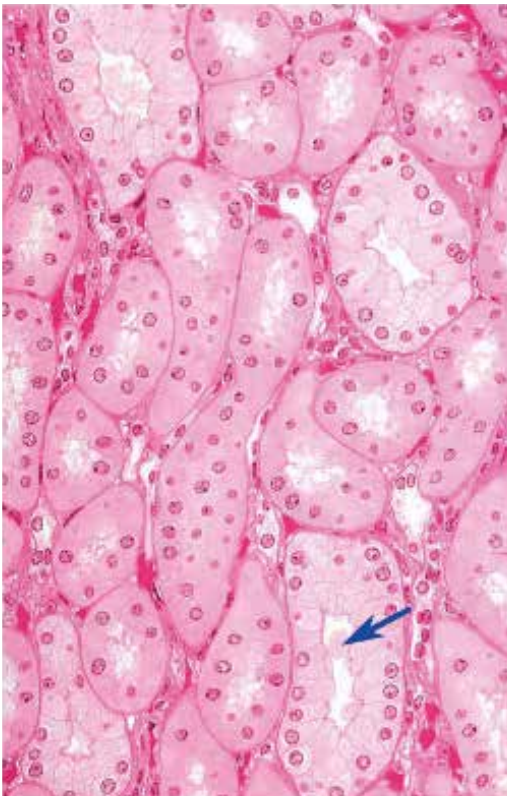
21. 図中の矢印が示す内腔を持つ管の名称を答えよ。



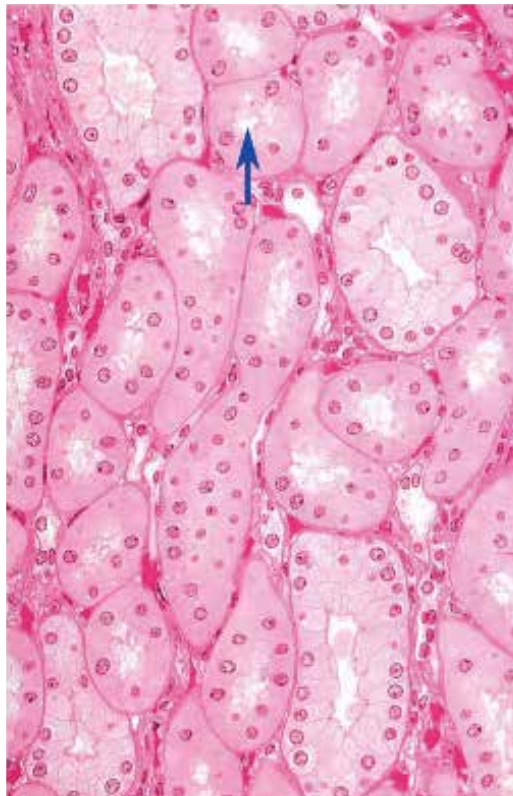
22. 図中の矢印が示す血管の名称を答えよ。



23. 図中の矢印が示す内腔を持つ構造の名称を答えよ。

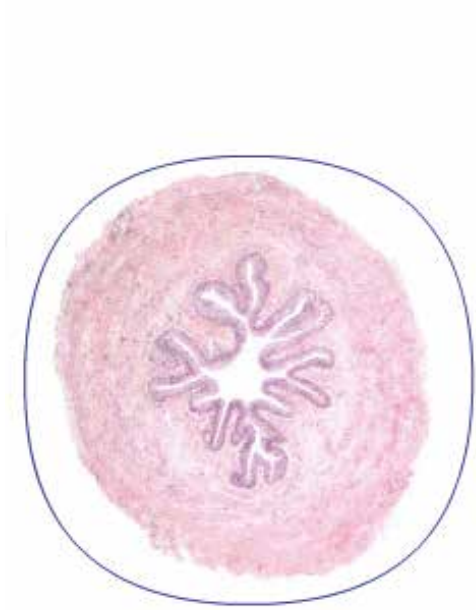


24. 図中の矢印が示す内腔を持つ構造の名称を答えよ。

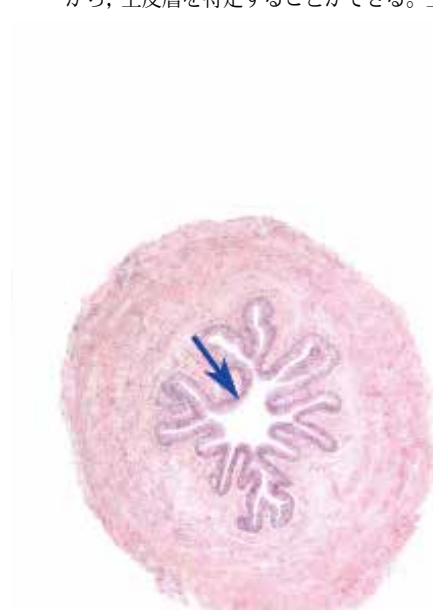

●演習問題：第17章 泌尿器系

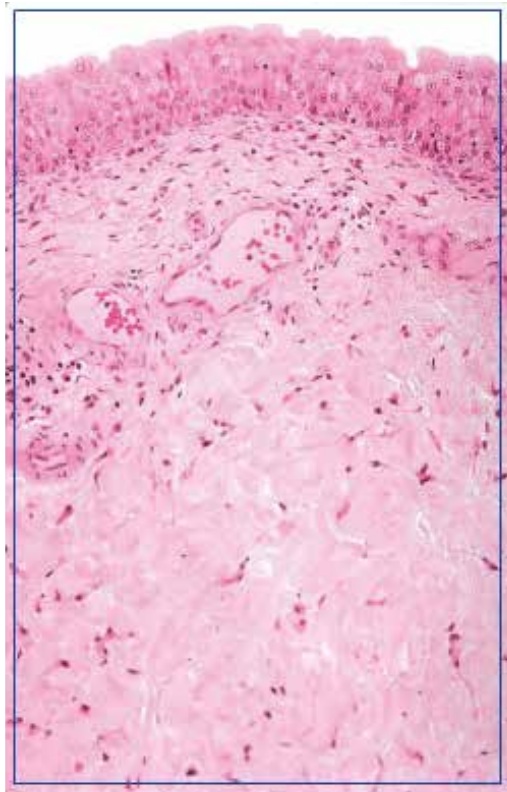
25. 図中の丸で囲まれた構造の名称を答えよ。



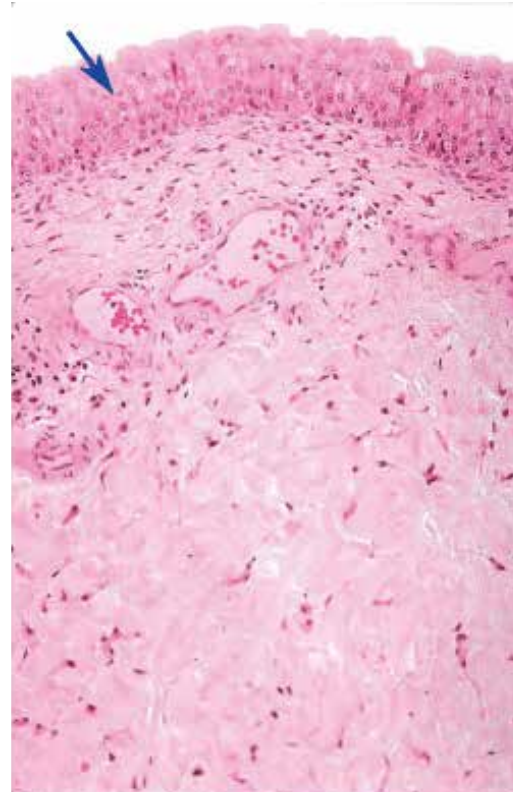
26. 上皮を視覚的に特定することはできないものの、視野にある構造から、上皮層を特定することができる。上皮の分類名を答えよ。



27. 図中の四角で囲まれた臓器の名称を答えよ。

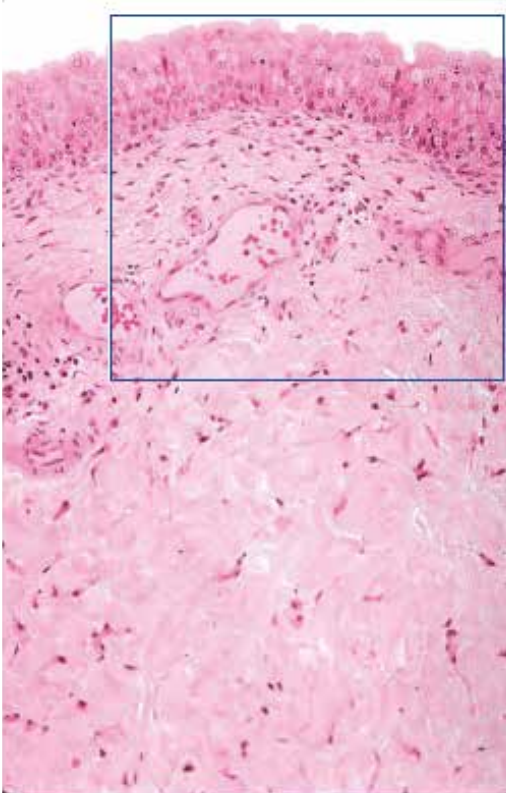


28. 図中の矢印で示した上皮の分類を答えよ。

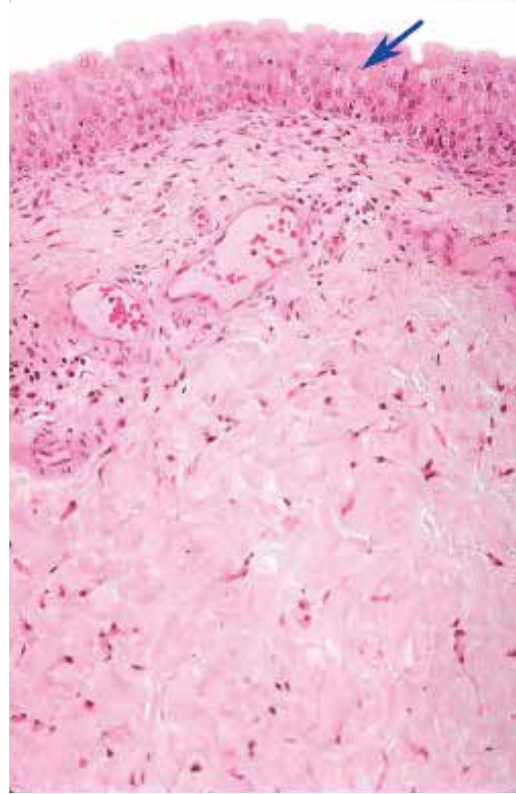


●演習問題：第17章 泌尿器系

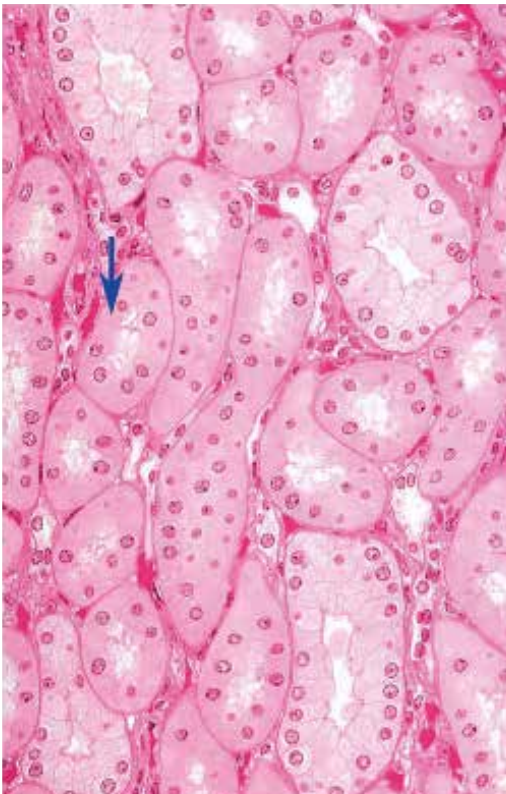
29. 図中の四角で囲まれた臓器の名称を答えよ。



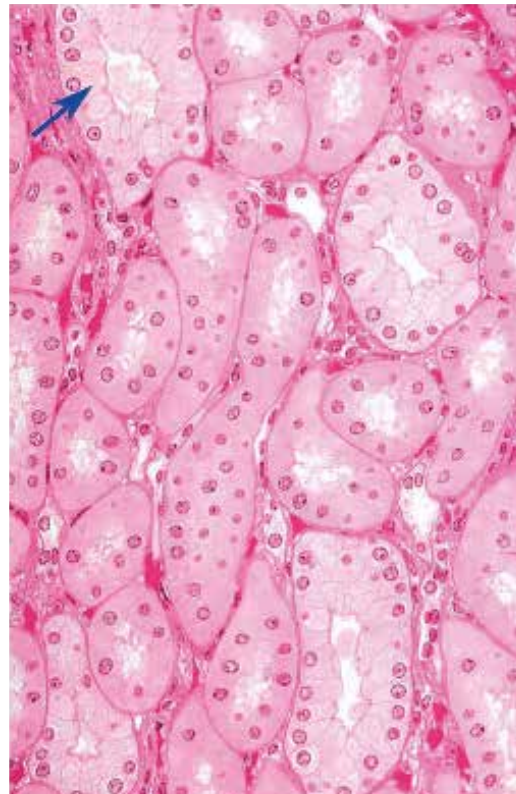
30. 図中の矢印が示す上皮の名称を答えよ。



31. 図中の矢印が示す管は ADH に応答する。正しいか誤りか？

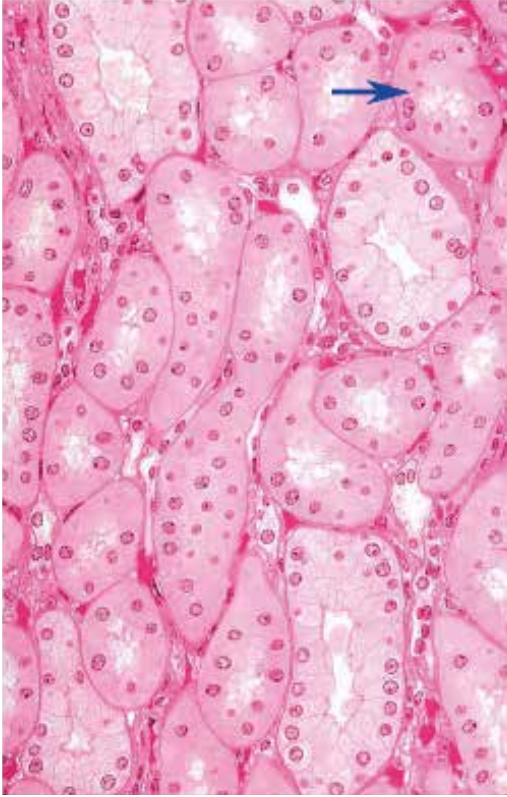

32. 図中の矢印が示す管は ADH に応答する。正しいか誤りか？



●演習問題：第17章 泌尿器系

33. 図中の矢印が示す管はタンパク質の再吸収を行う。正しいか誤りか？



● 演習問題：第 17 章 泌尿器系 解答

1. 腎臓 kidney
2. 腎臓の皮質 renal cortex
3. 腎臓の髄質 renal medulla
4. 髄放線 medullary ray
5. 腎被膜 renal capsule
6. 近位曲尿細管 proximal convoluted tubule
近位尿細管 proximal tubule
7. 尿細管周囲毛細血管網 peritubular capillary network
8. 腎小体 renal corpuscle
9. 近位曲尿細管 proximal convoluted tubule
近位尿細管 proximal tubule
10. 遠位曲尿細管 distal convoluted tubule
遠位尿細管 distal tubule
11. 内皮細胞 endothelial cell
単層扁平上皮 simple squamous epithelium
12. 近位曲尿細管 proximal convoluted tubule
近位尿細管 proximal tubule
13. 糸球体 glomerulus
糸球体毛細血管 glomerular capillary
14. ボーマン囊の壁側板 parietal layer of Bowman capsule
ボーマン囊 Bowman capsule
15. 輸入細動脈 afferent glomerular arteriole
輸出糸球体細動脈 efferent glomerular arteriole
糸球体細動脈 glomerular arteriole
16. 近位曲尿細管 proximal convoluted tubule
近位尿細管 proximal tubule
17. 遠位曲尿細管 distal convoluted tubule
遠位尿細管 distal tubule
18. 腎臓の髄質 renal medulla
19. 集合管 collecting tubule
20. 直血管 vasa recta
21. ヘンレのループの細い脚 thin limb of Henle loop
ヘンレのループの細い下行脚 ascending thin limb of Henle loop
ヘンレのループの細い下行脚 descending thin limb of Henle loop
22. 直血管 vasa recta
23. 乳頭管（ベリニ管） papillary ducts of Bellini
集合管 collecting tubule
24. 近位尿細管 proximal tubule
近位直尿細管 pars recta of proximal tubule
ヘンレのループの太い下行脚 descending thick limb of Henle loop
25. 尿管 ureter
26. 移行上皮 transitional epithelium
27. 膀胱 bladder
28. 移行上皮 transitional epithelium
29. 膀胱 bladder
30. 移行上皮 transitional epithelium
31. 誤
32. 正
33. 正