表 23-11 足趾と足底の異常

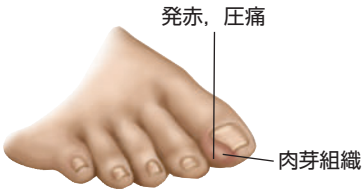

陥入爪

足趾の爪の鋭い側縁が，周囲の爪郭に陥入し，爪郭を損傷する。その結果，炎症や感染症が起こる。圧痛性であり，発赤した覆いかぶさるような爪郭が，ときに肉芽組織や膿性の滲出物を伴う。母趾が最もよく障害される

槌状足趾

第 2 趾に通常みられ，MTP 関節の過伸展と PIP 関節の屈曲によって特徴づけられる。PIP 関節上の圧迫点に，うおのめが高頻度にみられる

うおのめ

正常では薄い皮膚に繰り返し圧迫が加わった結果起こる，疼痛性円錐状皮膚肥厚をいう。うおのめの先端部は皮膚の深部へ向かい，痛みの原因となる。うおのめは特徴的には骨隆起上に起こる（例：第 5 趾）。湿っている部位に発症する場合（例：第 4 と第 5 趾の間の圧迫点），**軟性うおのめ**と呼ばれる

胼胝（たこ）

うおのめと同様に，繰り返す圧迫部に起こる過度の皮膚肥厚をいう。うおのめとは異なり，足底などの正常でも肥厚している皮膚に起こり，通常は無痛性である。有痛性の場合は，基礎となる足底疣贅がないか考慮する

足底疣贅

ヒトパピローマウイルス human papillomavirus（HPV）により起こる角質増殖病変であり，足底に認められる。足底疣贅は胼胝のようにみえることがある。特徴的な小さな薄黒い斑点（点描のようにみえる）を探すこと。正常な皮膚線が疣贅の辺縁までみられる。足底疣贅では病変を左右交互につまんだときに痛みが誘発されるが，胼胝では病変自体を圧迫することで痛みが誘発される

ニューロパチー性潰瘍

痛みの感覚が減弱，消失した場合（糖尿病性ニューロパチーでもみられるように），足部の圧迫点に起こりやすい。多くの場合，深部に及んでおり，感染性で，潜行性であるが，感覚異常のために痛みはなく，それがしばしば潰瘍形成につながる。骨髄炎が根底にあり，切断術が必要になることもある。ナイロンの糸を使って，感覚異常がないか早期に同定することが重要である（感覚検査）