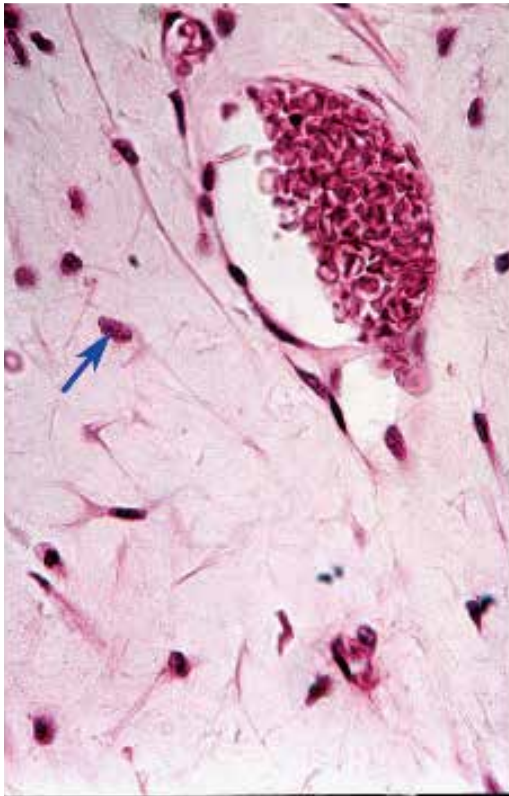
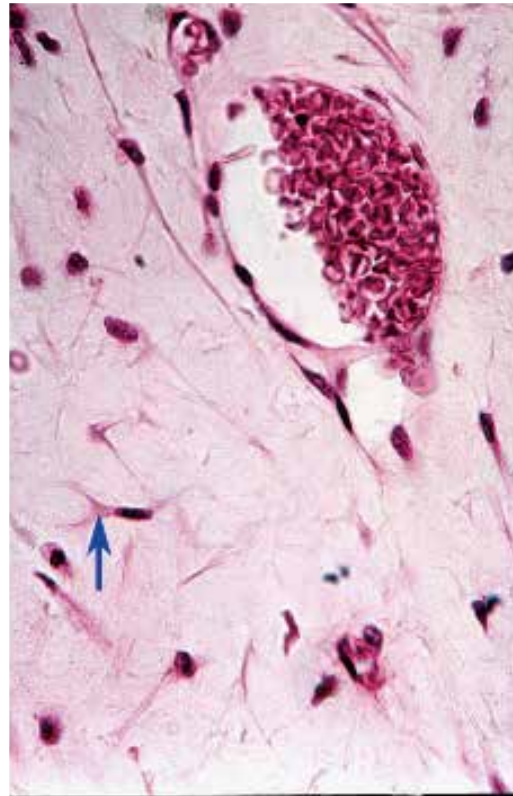


●演習問題：第4章 結合組織

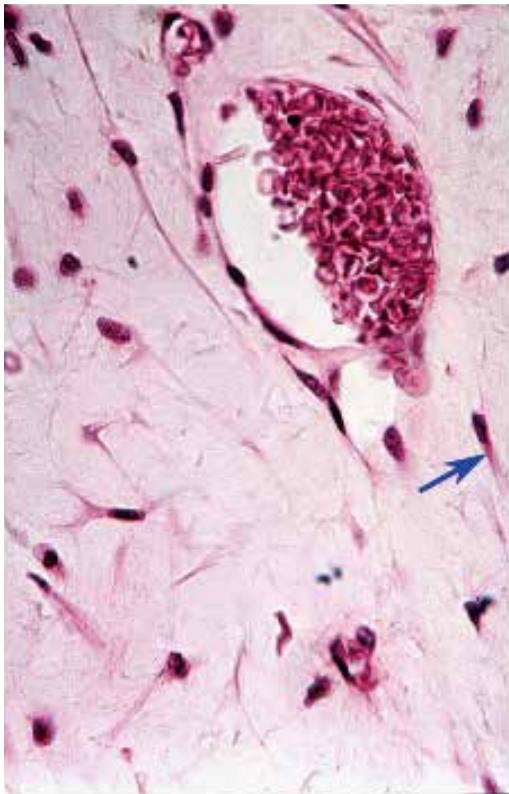
1. 図中の矢印が示す構造の名称を答えよ。



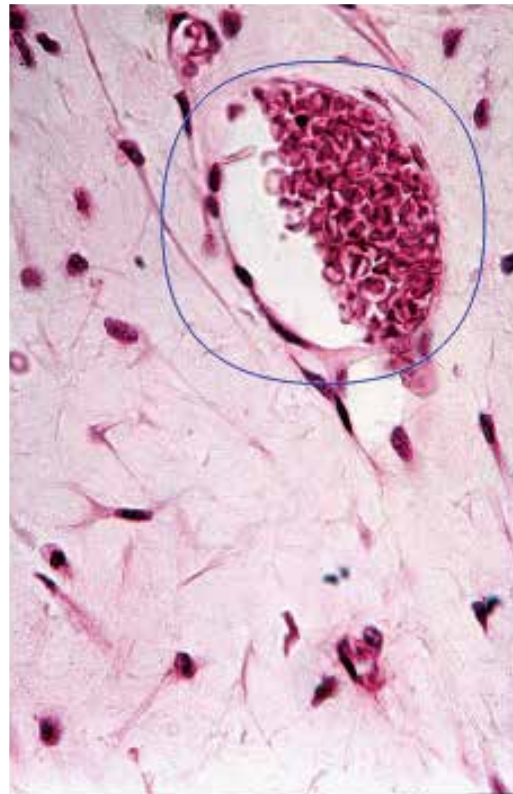
2. 図中の矢印が示す細胞の名称を答えよ。



3. 図中の矢印が示す細胞の名称を答えよ。

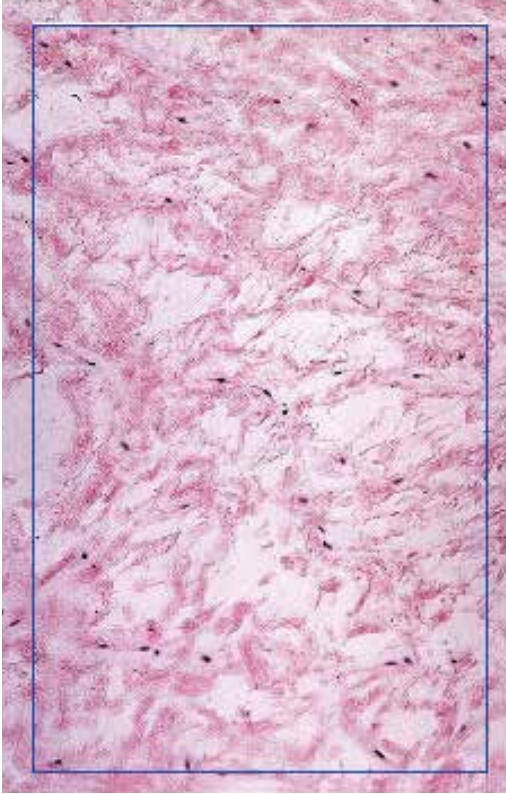


4. 図中の丸で囲まれた構造の名称を答えよ。

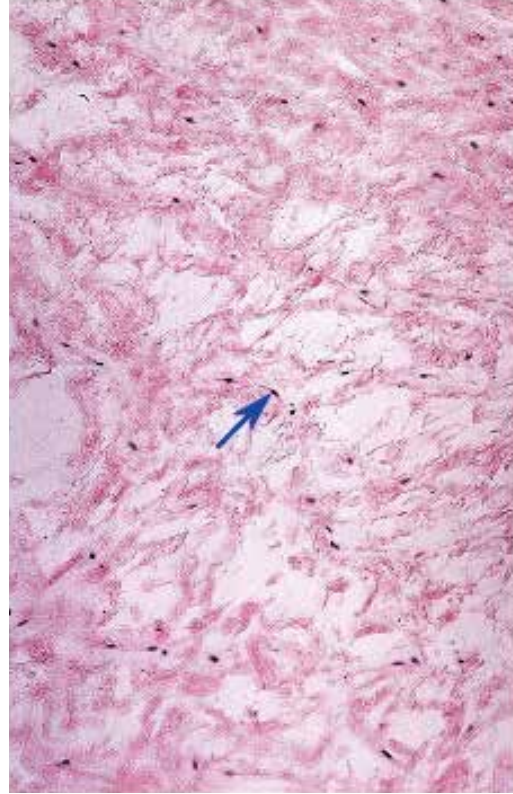


●演習問題：第4章 結合組織

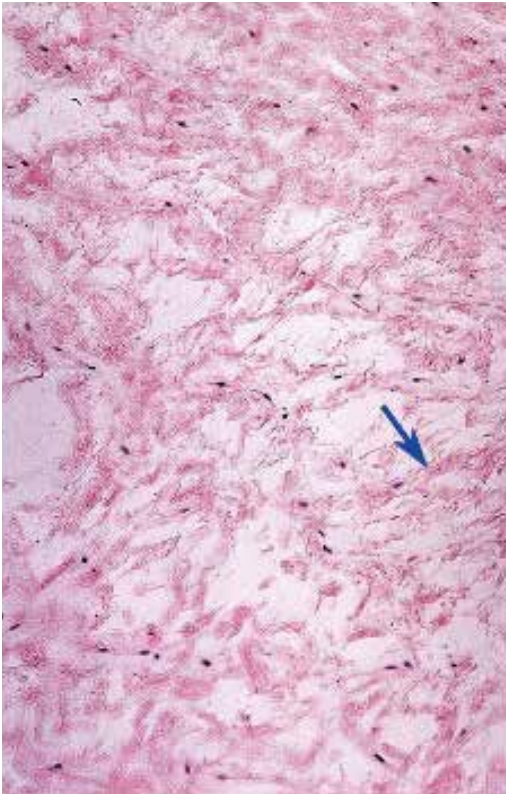
5. 図中の四角で囲まれた組織の分類を答えよ。



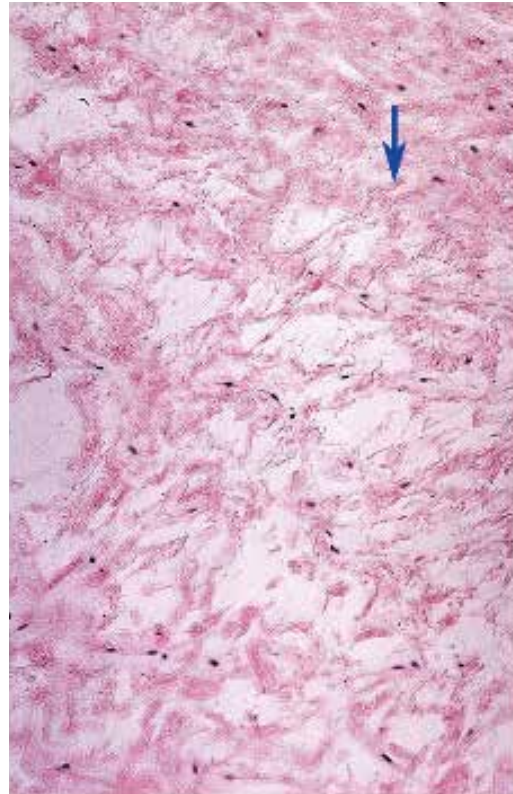
6. 図中の矢印が示す細胞の名称を答えよ。



7. 図中の矢印が示す構造の名称を答えよ。

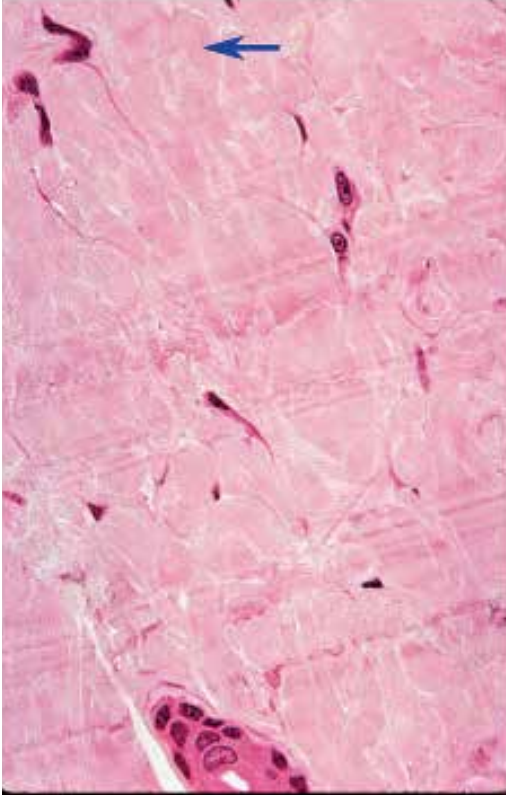


8. 図中の矢印が示す構造の名称を答えよ。

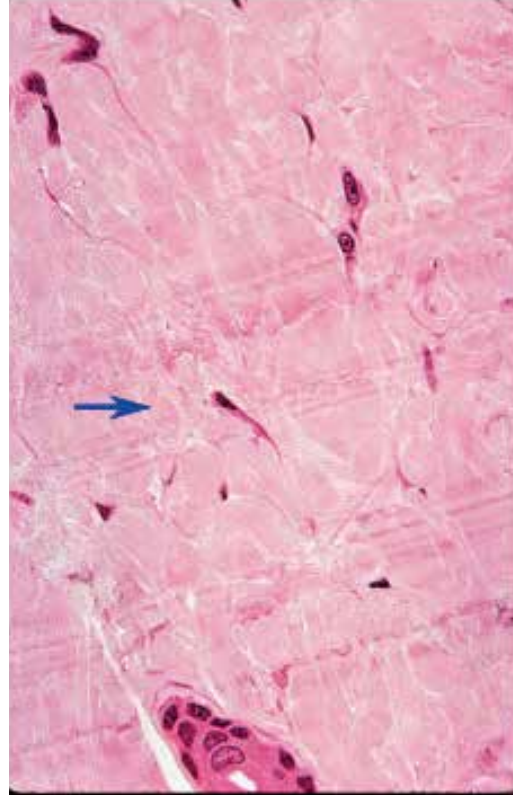


●演習問題：第4章 結合組織

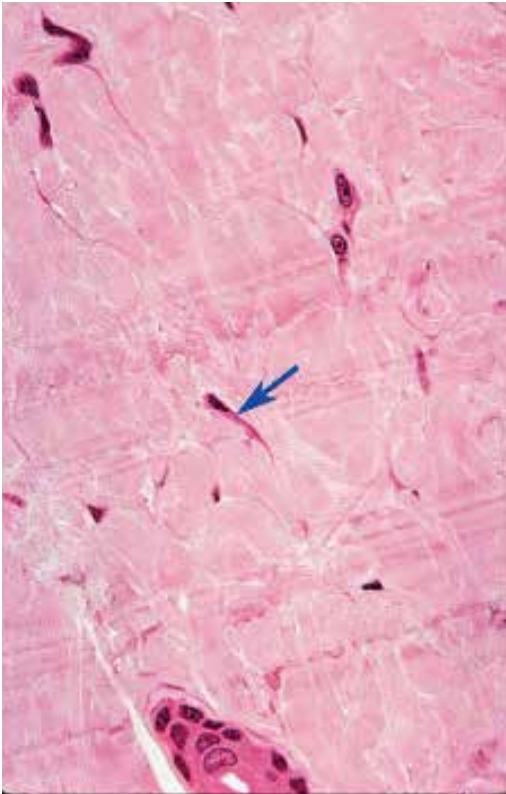
9. 図中の矢印が示す構造の名称を答えよ。



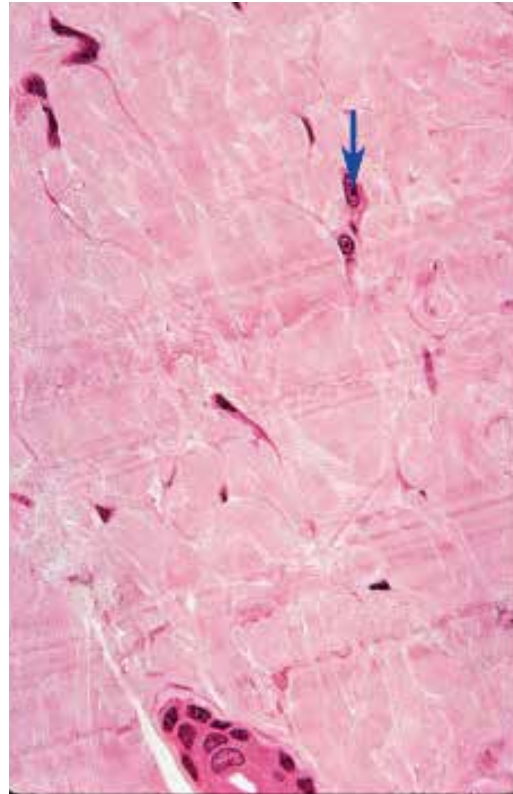
10. 図中の矢印が示す構造の名称を答えよ。



11. 図中の矢印が示す細胞の名称を答えよ。

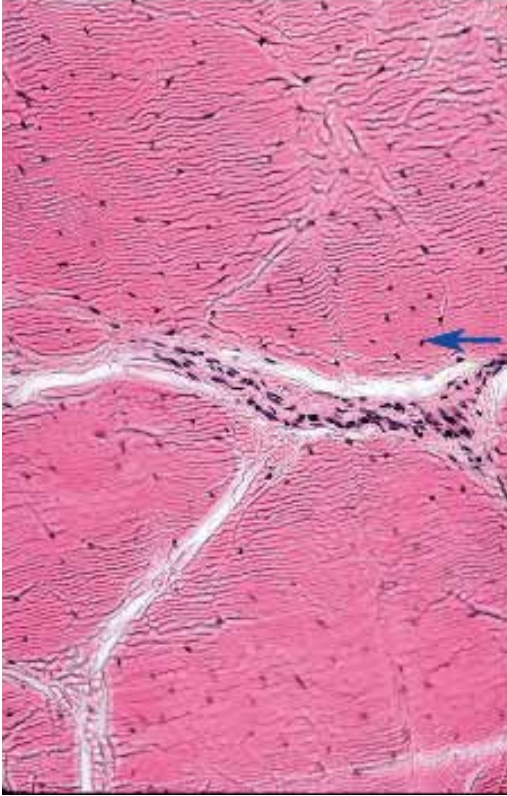


12. 図中の矢印が示す細胞の名称を答えよ。

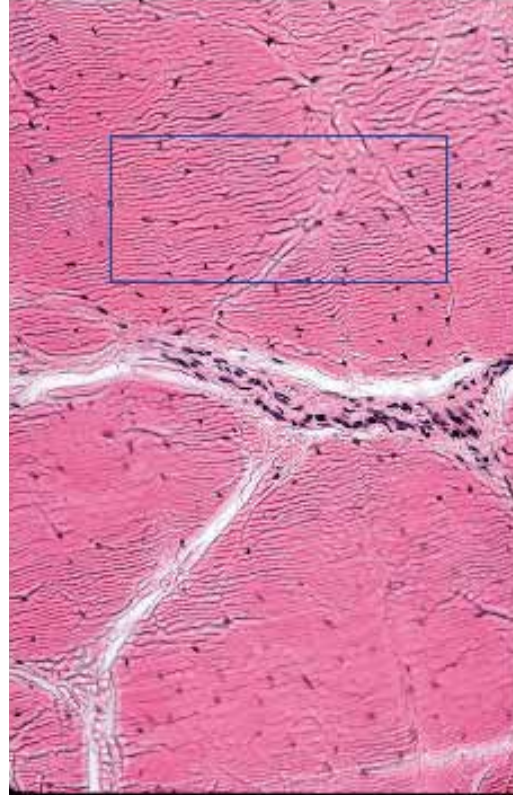


●演習問題：第4章 結合組織

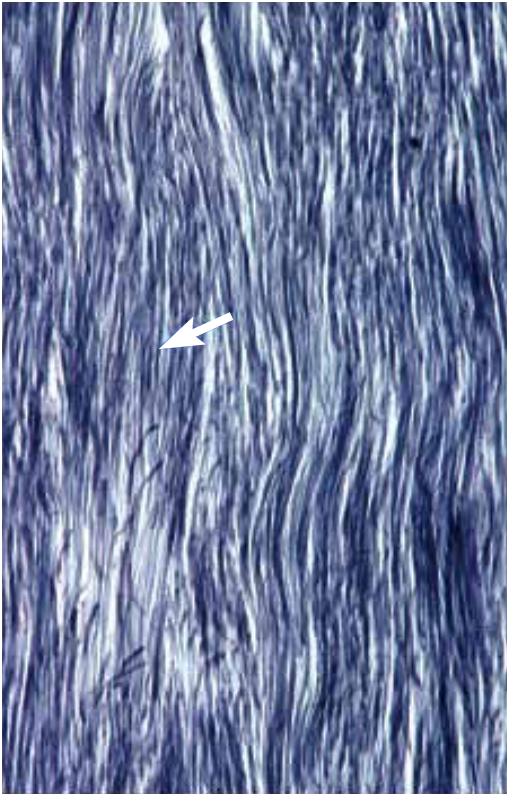
13. 図中の矢印が示す細胞の名称を答えよ。



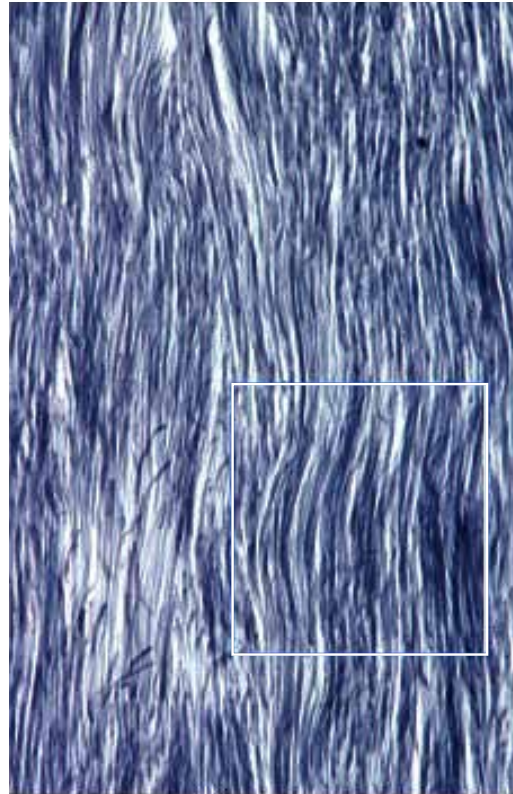
14. 図中の四角で囲まれた組織の種類を、正確に答えよ。



15. 図中の矢印が示す構造の名称を答えよ。

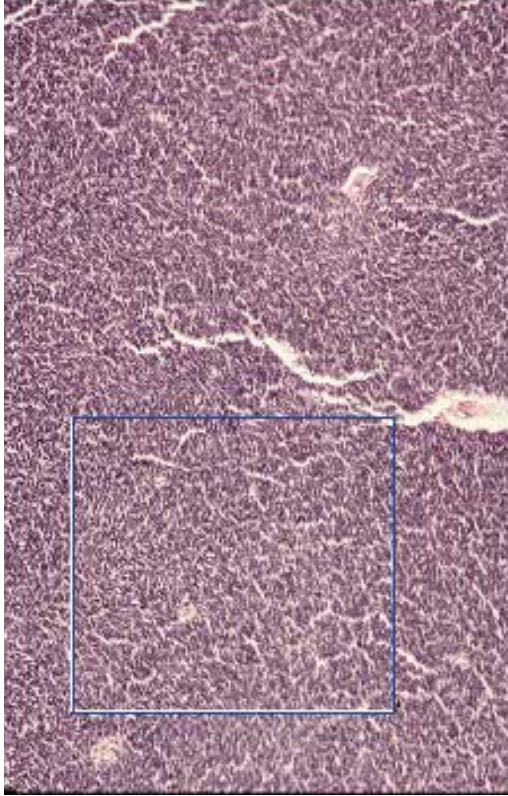


16. 図中の四角で囲まれた組織の名称を、正確に答えよ。

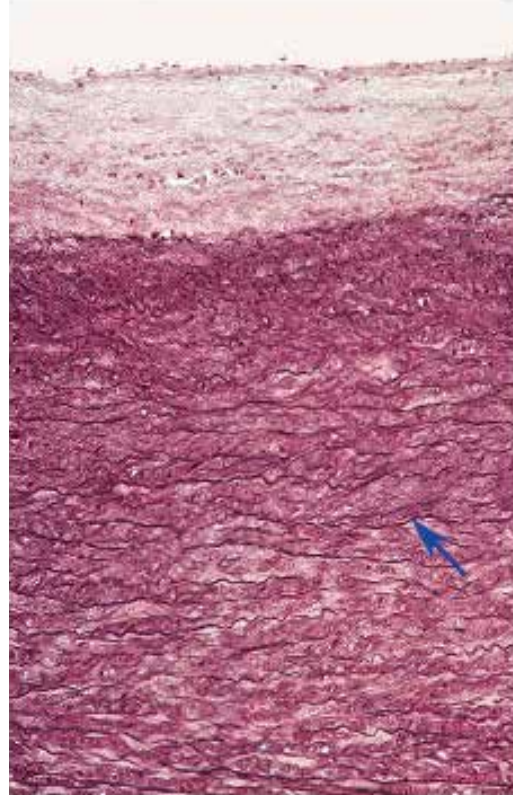


●演習問題：第4章 結合組織

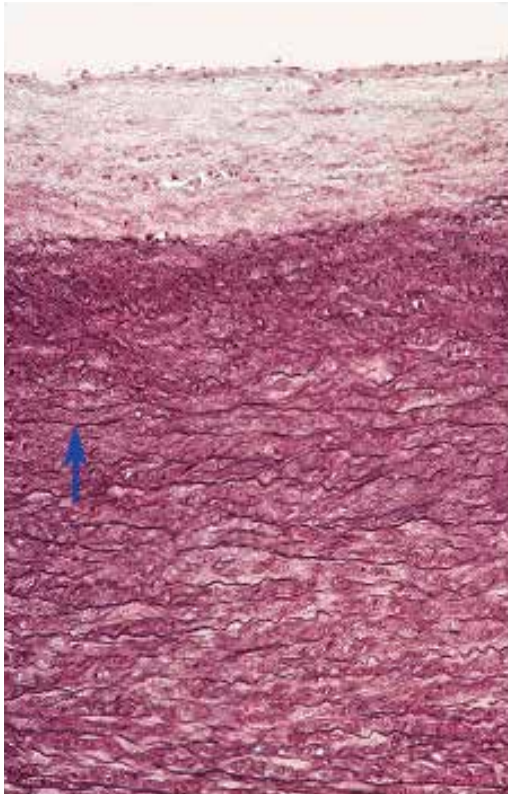
17. 図中の四角で囲まれた組織の名称を、正確に答えよ。



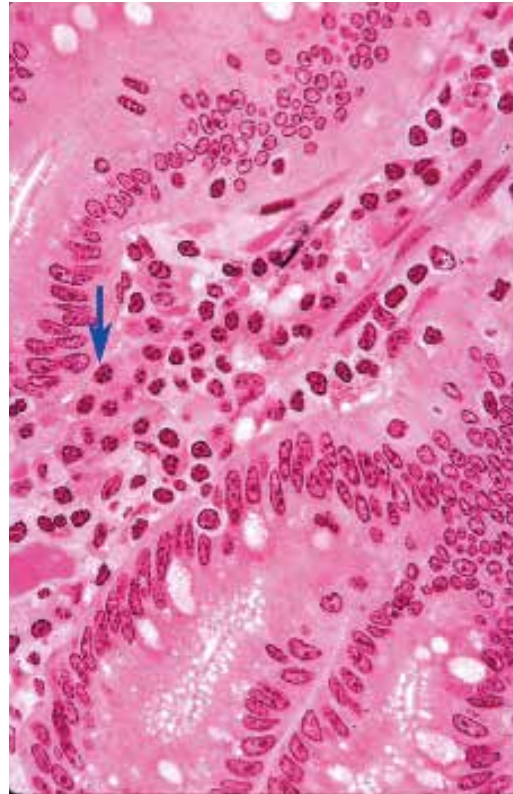
18. 図中の矢印が示す構造の名称を答えよ。



19. 図中の矢印が示す構造の名称を答えよ。

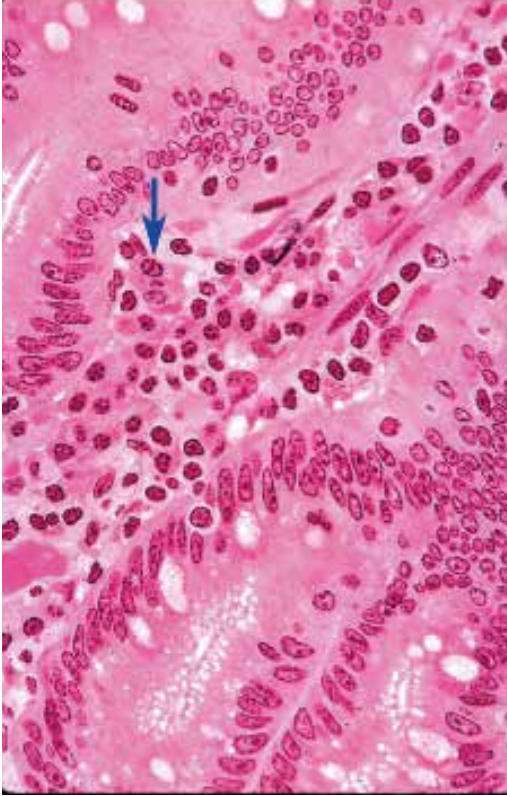

20. 図中の矢印が示す細胞の名称を答えよ。

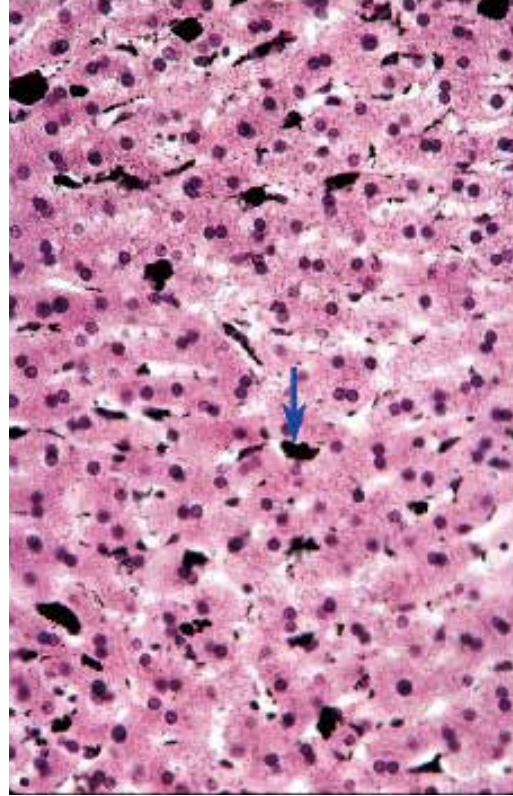


●演習問題：第4章 結合組織

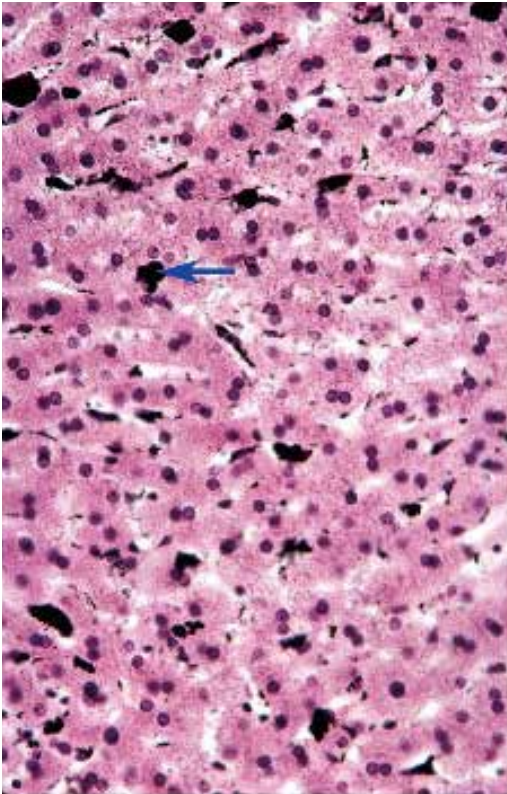
21. 図中の矢印が示す細胞の名称を答えよ。



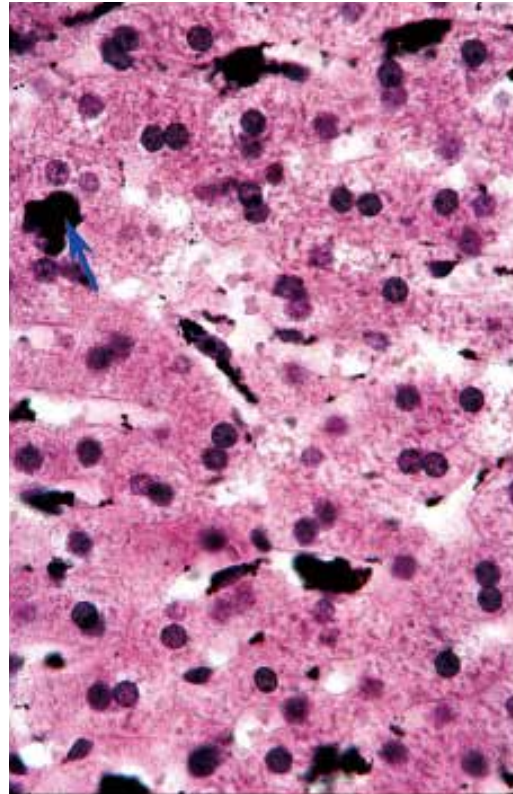
22. 図中の矢印が示す細胞の名称を答えよ。



23. 図中の矢印が示す細胞の名称を答えよ。

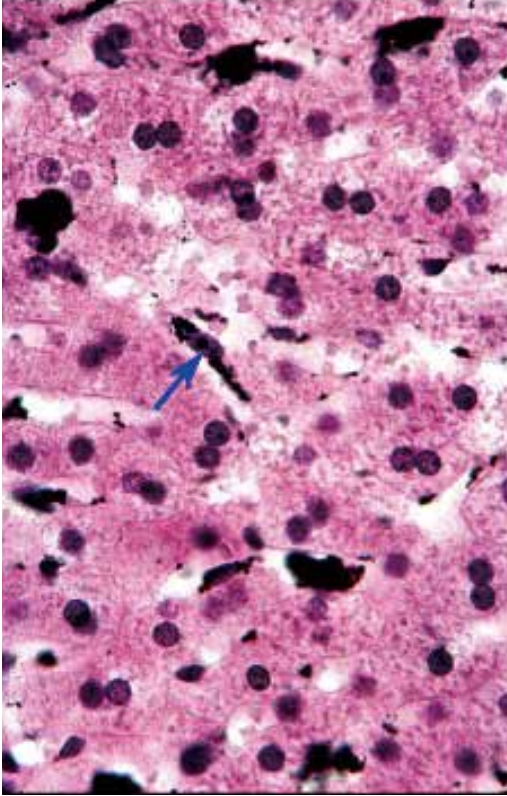


24. 図中の矢印が示す細胞の名称を答えよ。

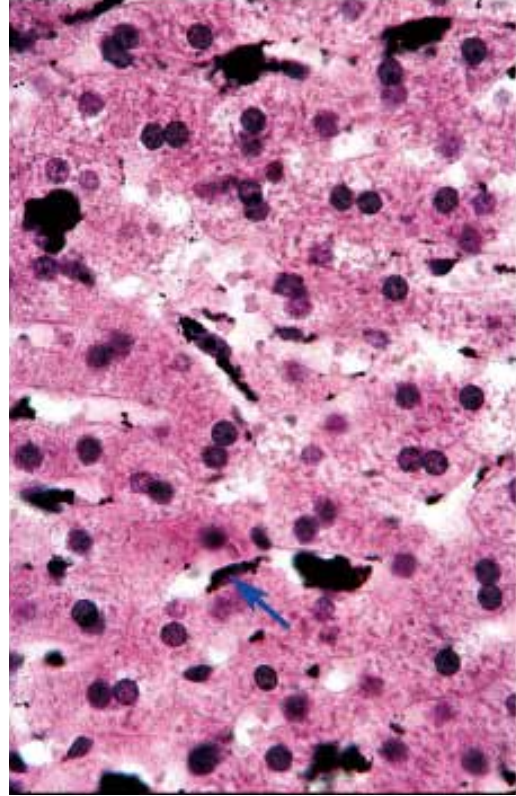


●演習問題：第4章 結合組織

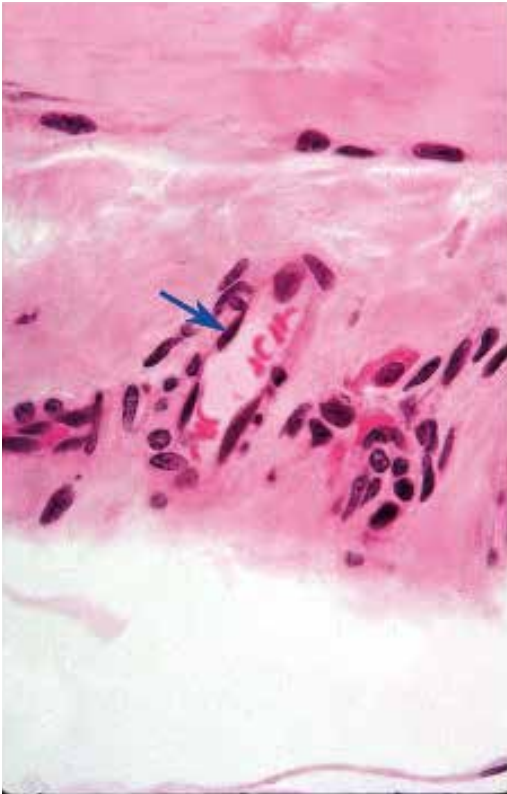
25. 図中の矢印が示す細胞の名称を答えよ。



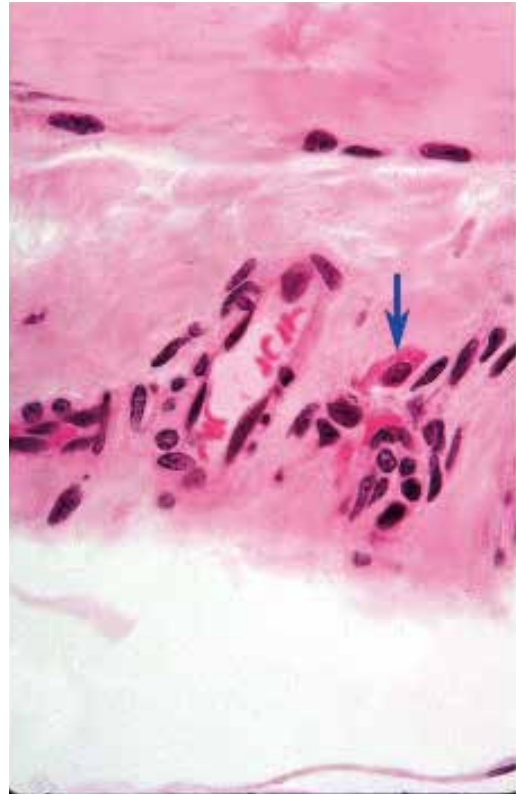
26. 図中の矢印が示す細胞の名称を答えよ。



27. 図中の矢印が示す細胞の名称を答えよ。

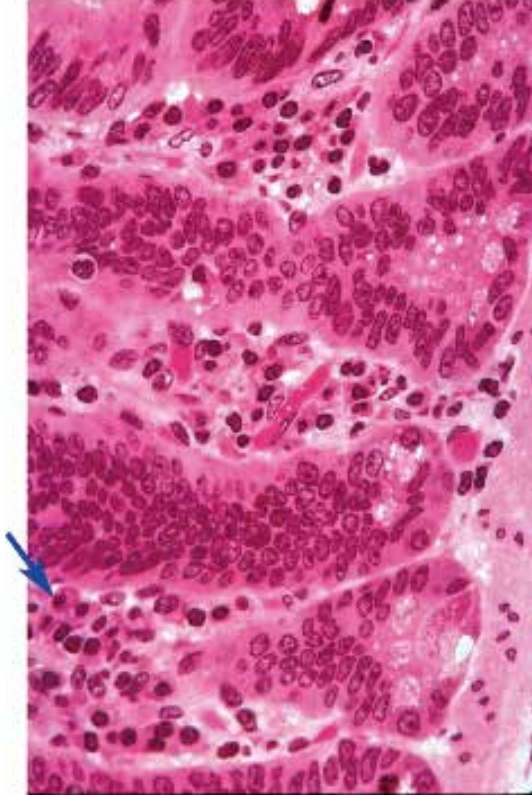


28. 図中の矢印が示す細胞の名称を答えよ。

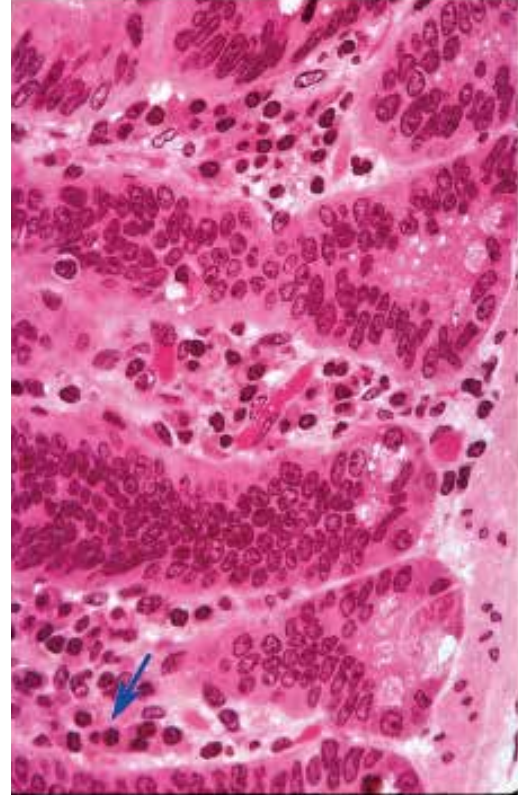


●演習問題：第4章 結合組織

29. 図中の矢印が示す細胞の名称を答えよ。



30. 図中の矢印が示す細胞の名称を答えよ。



● 演習問題：第4章 結合組織 解答

1. 間葉細胞 mesenchymal cell
核 nucleus
間葉細胞の核 mesenchymal cell nucleus
2. 間葉細胞 mesenchymal cell
3. 間葉細胞 mesenchymal cell
4. 血管 blood vessel
細静脈 venule
5. 粘液性結合組織 mucous connective tissue
胚性結合組織 embryonic connective tissue
ワルトンのゼリー Wharton jelly
6. 線維芽細胞 fibroblast
間葉細胞 mesenchymal cell
7. 膠原線維 collagen fiber
コラーゲン collagen
I型コラーゲン type I collagen fiber
8. 膠原線維 collagen fiber
コラーゲン collagen
I型コラーゲン type I collagen fiber
9. コラーゲン collagen
膠原線維束 collagen fiber bundle
I型コラーゲン type I collagen fiber
10. コラーゲン collagen
膠原線維束 collagen fiber bundle
I型コラーゲン type I collagen fiber
11. 線維芽細胞 fibroblast
12. 線維芽細胞 fibroblast
13. 線維芽細胞 fibroblast
14. 密性規則性膠原線維性結合組織 dense regular collagenous connective tissue
腱 tendon
15. 弾性線維 elastic fiber
弾性組織 elastic tissue
16. 密性規則性弾性結合組織 dense regular elastic connective tissue
密性規則性弾性組織 dense regular elastic tissue
弾性組織 elastic tissue
17. 密性規則性弾性結合組織 dense regular elastic connective tissue
密性規則性弾性組織 dense regular elastic tissue
弾性組織 elastic tissue
18. 弾性膜 elastic membrane
弾性板 elastic lamina
有窓膜 fenestrated membrane
19. 弾性膜 elastic membrane
弾性板 elastic lamina
有窓膜 fenestrated membrane
20. 形質細胞 plasma cell
21. 形質細胞 plasma cell
22. マクロファージ macrophage
クッパー細胞 Kupffer cell
23. マクロファージ macrophage
クッパー細胞 Kupffer cell
24. マクロファージ macrophage
クッパー細胞 Kupffer cell
25. マクロファージ macrophage
クッパー細胞 Kupffer cell
26. マクロファージ macrophage
クッパー細胞 Kupffer cell
27. 内皮細胞 endothelial cell
単層扁平上皮 simple squamous epithelium
単層扁平細胞 simple squamous cell
28. マスト細胞 mast cell
29. 形質細胞 plasma cell
30. 形質細胞 plasma cell