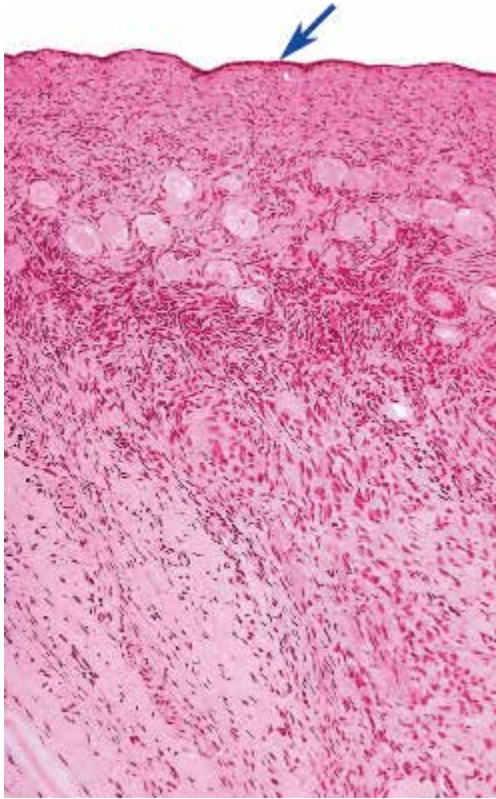
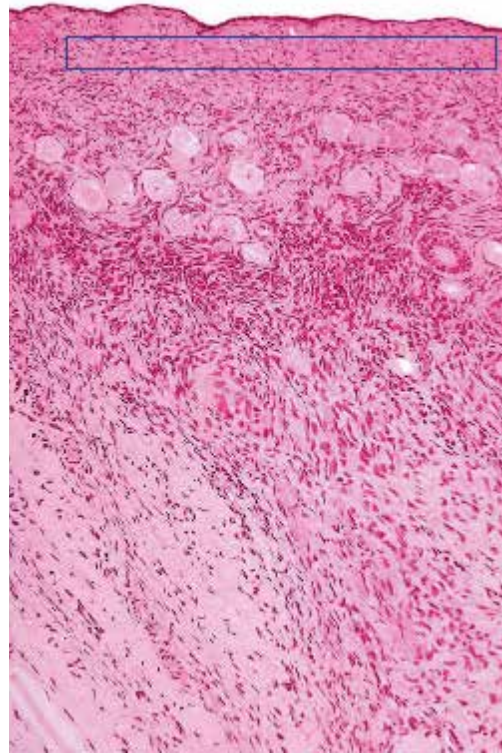


●演習問題：第18章 女性生殖器系

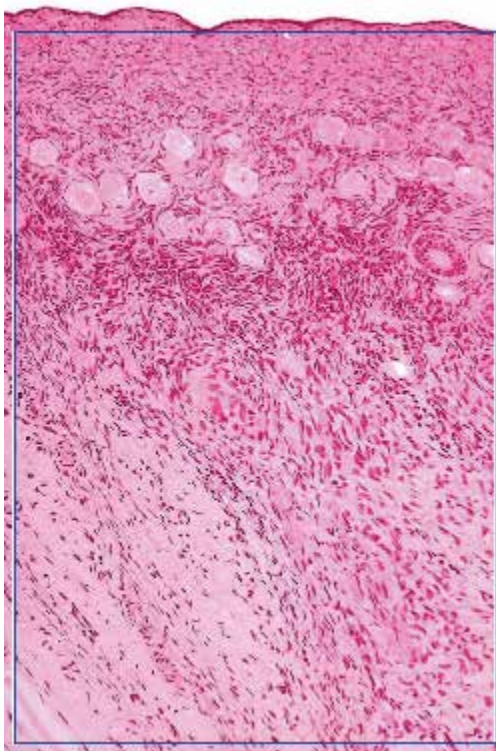
1. 図中の矢印が示す上皮の名称を答えよ。



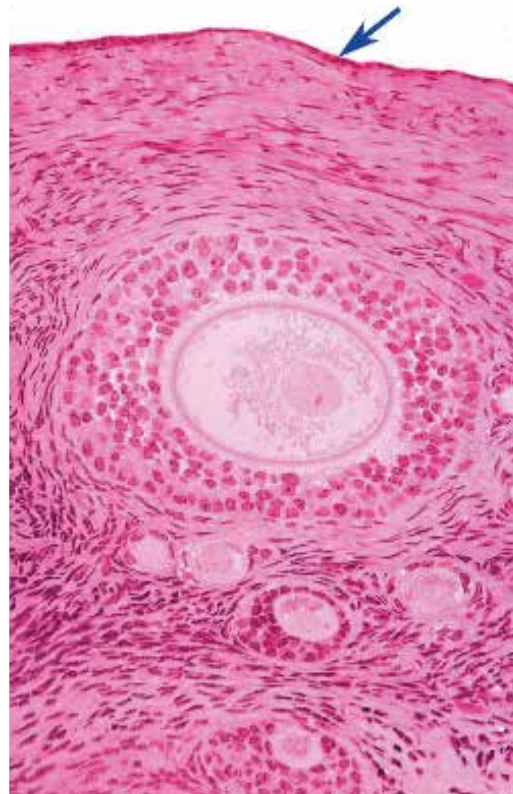
2. 図中の四角で囲まれた層の名称を答えよ。



3. 図の臓器の名称を答えよ。

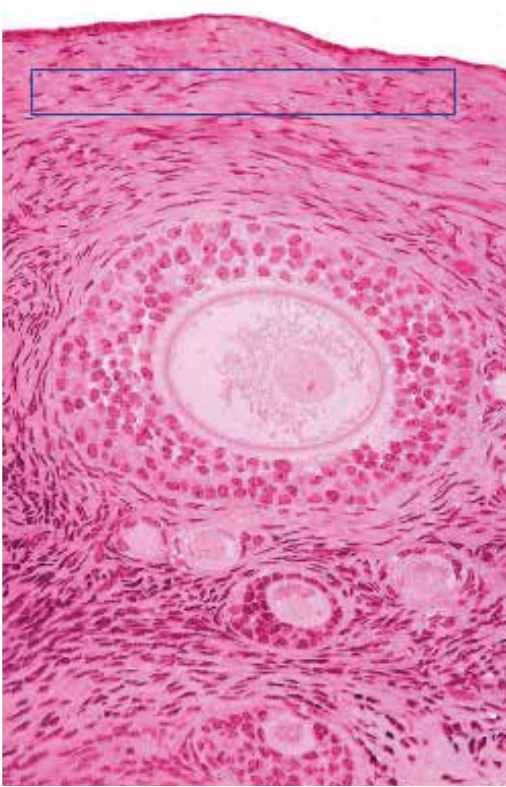


4. 図中の矢印が示す細胞層の名称を答えよ。

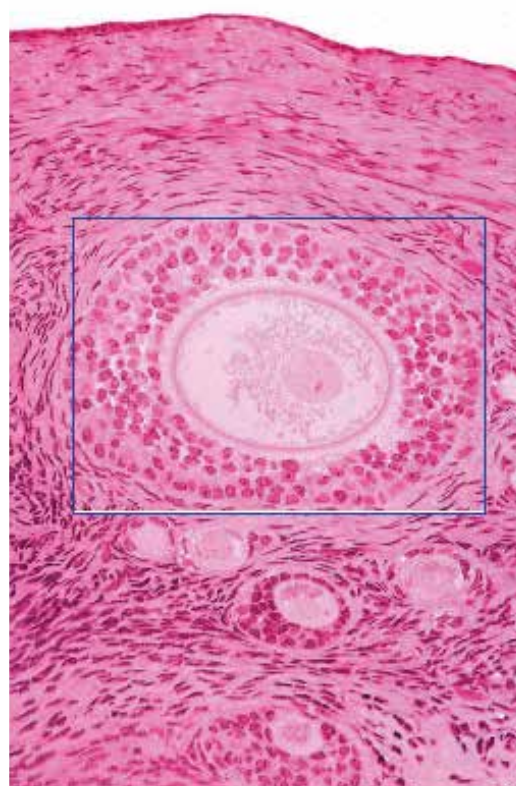


●演習問題：第18章 女性生殖器系

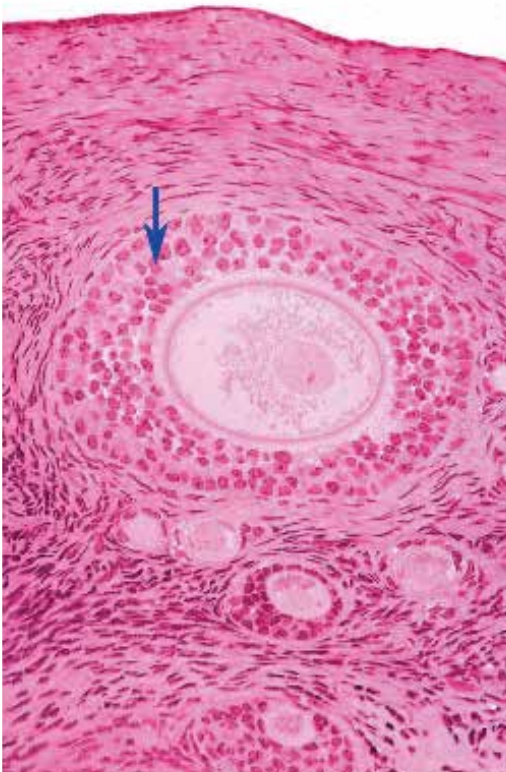
5. 図中の四角で囲まれた層の名称を答えよ。



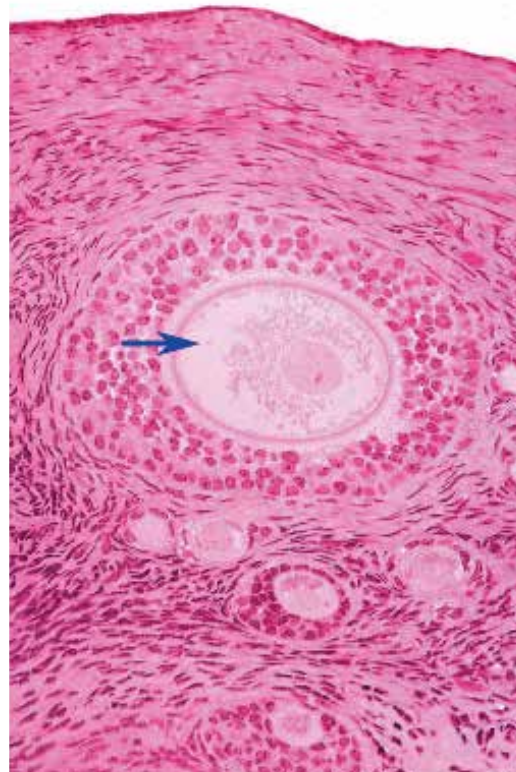
6. 図中の四角で囲まれた構造の名称を答えよ。



7. 図中の矢印が示す細胞の名称を答えよ。

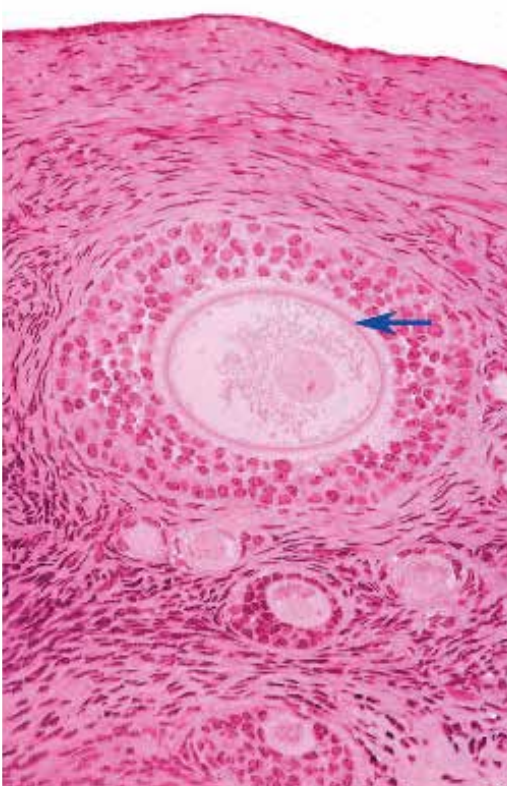


8. 図中の矢印が示す細胞の名称を答えよ。

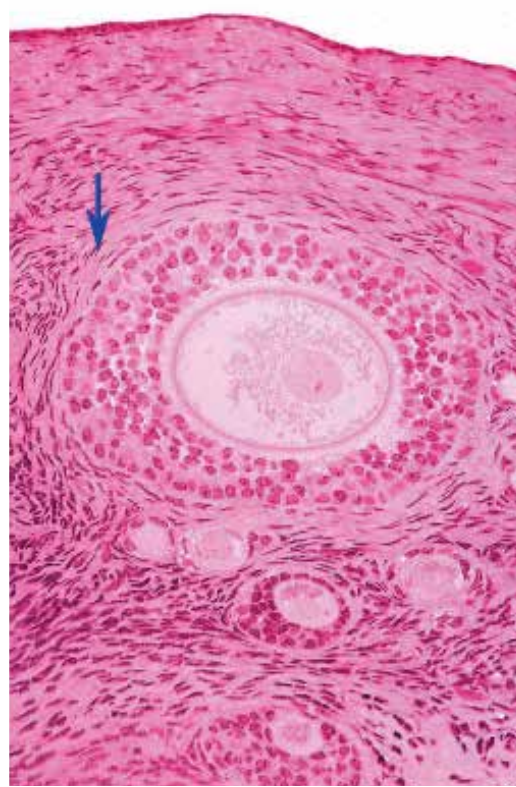


●演習問題：第18章 女性生殖器系

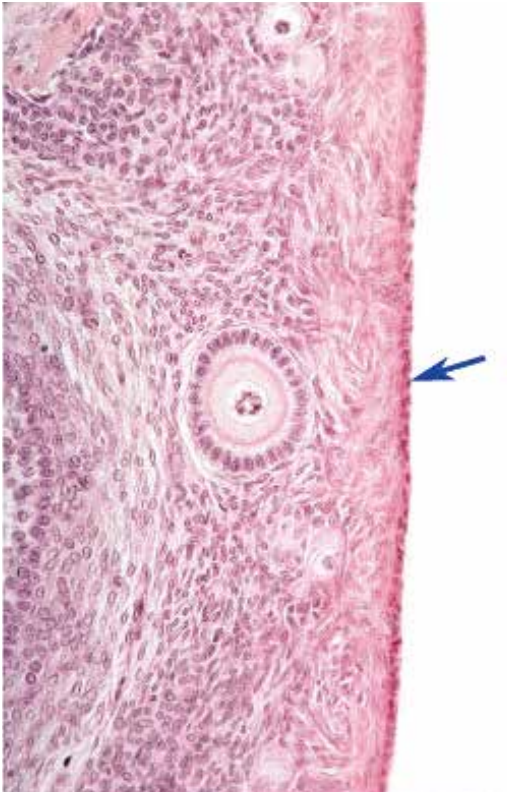9. 図中の矢印が示すピンク色の線の名称を答えよ。



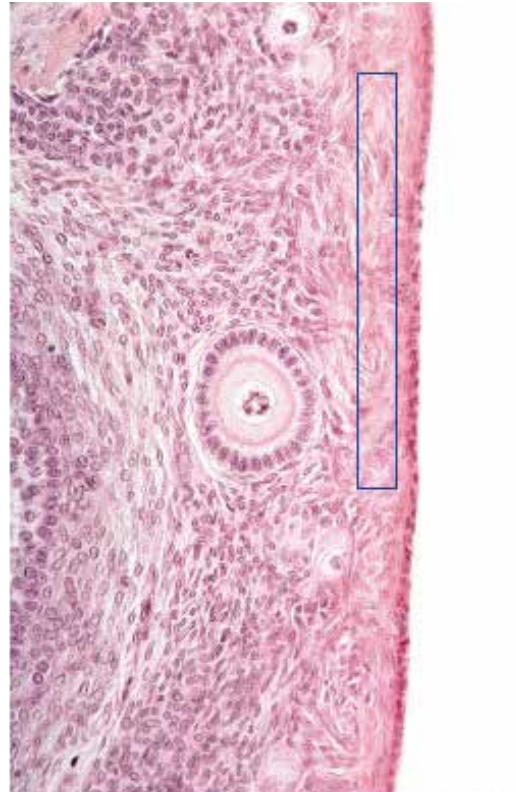
10. 図中の矢印が示す細胞層の名称を答えよ。



11. 図中の矢印が示す上皮の名称を答えよ。

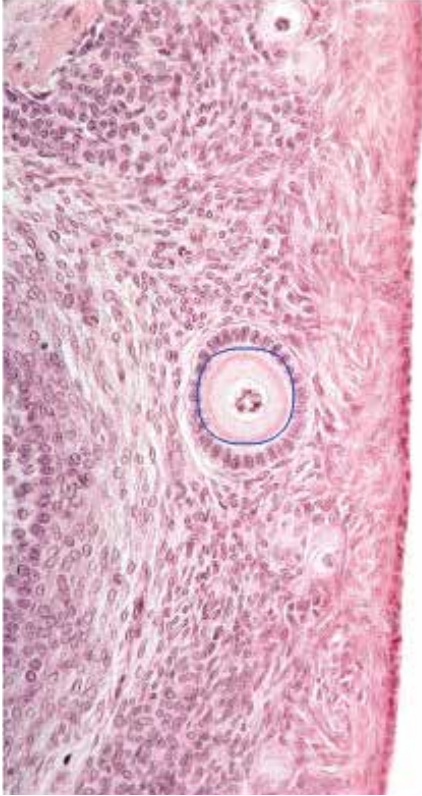

12. 図中の四角で囲まれた領域の名称を答えよ。

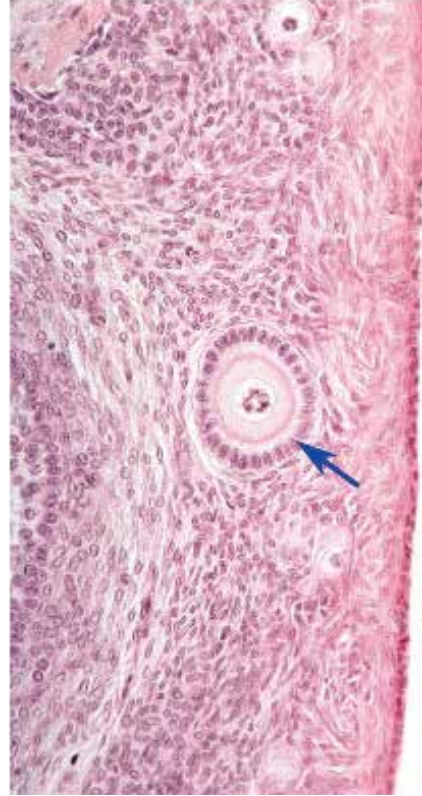


●演習問題：第18章 女性生殖器系

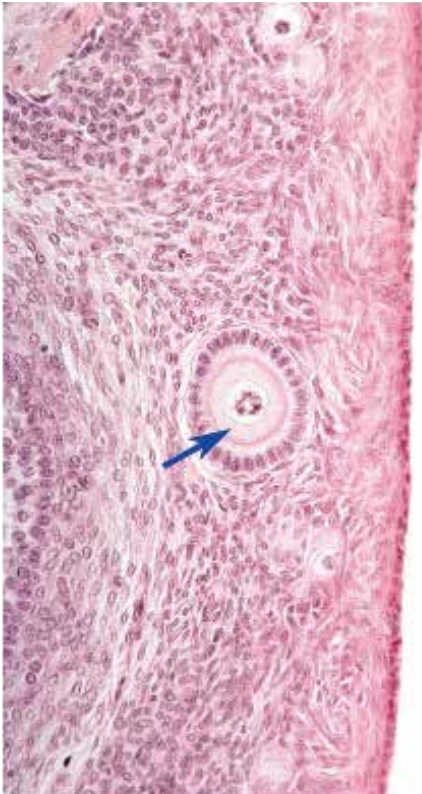
13. 図中の丸で囲まれた構造の名称を答えよ。



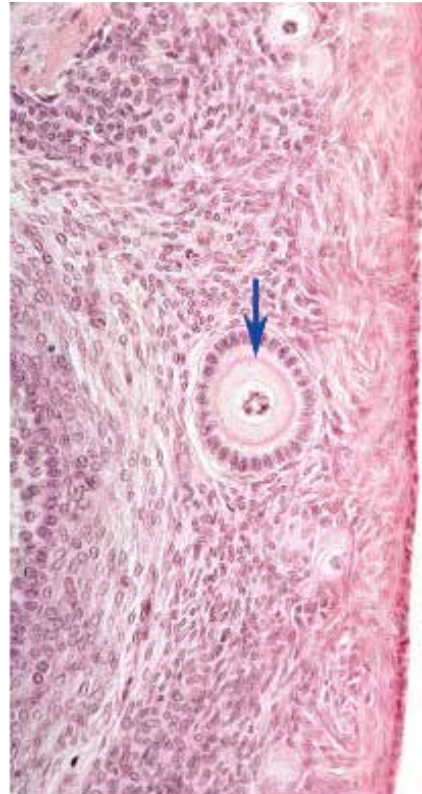
14. 図中の矢印が示す細胞の名称を答えよ。



15. 図中の矢印が示す細胞の名称を答えよ。

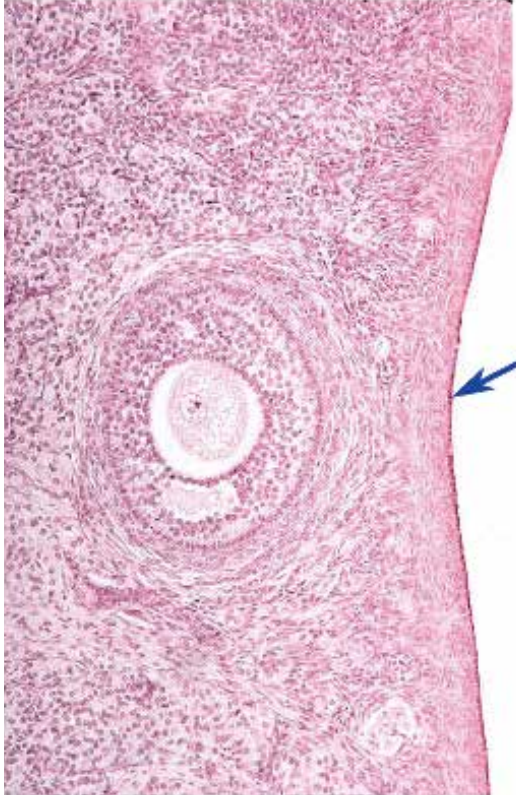


16. 図中の矢印が示すピンク色の線の名称を答えよ。

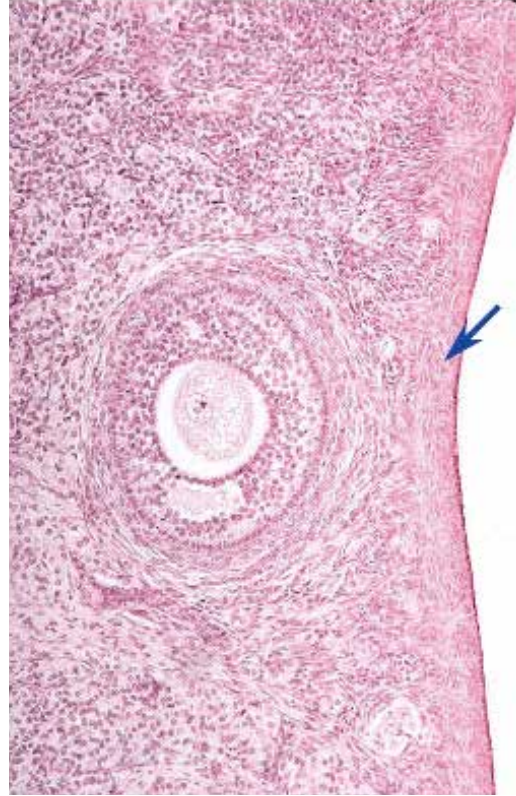


●演習問題：第18章 女性生殖器系

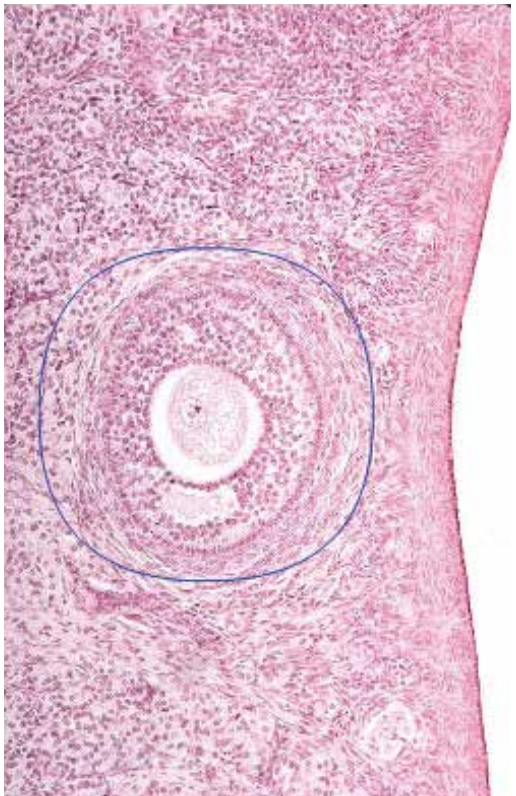
17. 図中の矢印が示す細胞層の名称を答えよ。



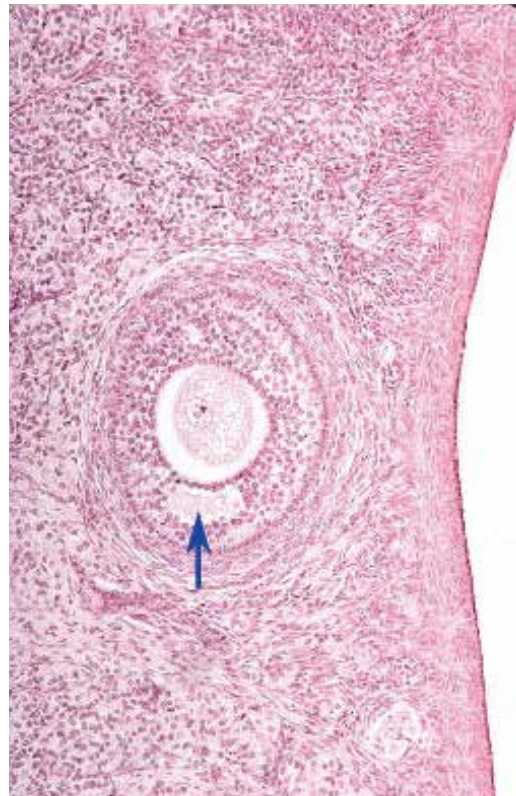
18. 図中の矢印が示す層の名称を答えよ。



19. 図中の丸で囲まれた構造の名称を答えよ。

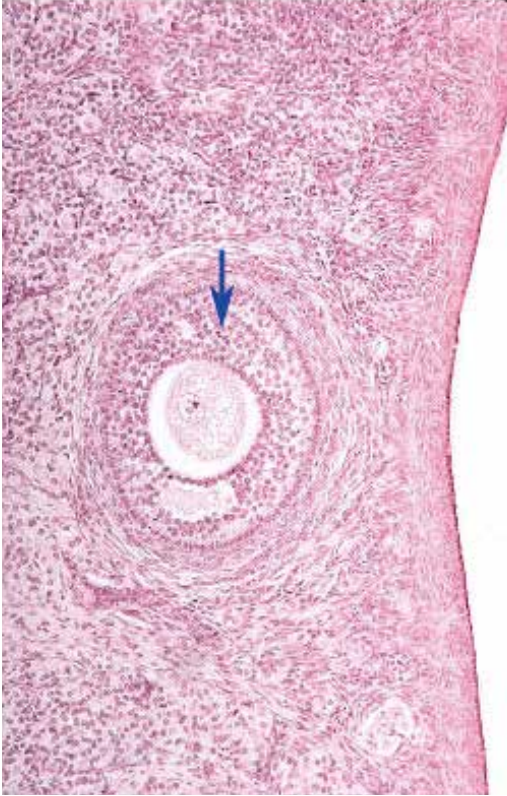


20. 図中の矢印が示す空間の中にある物質の名称を答えよ。

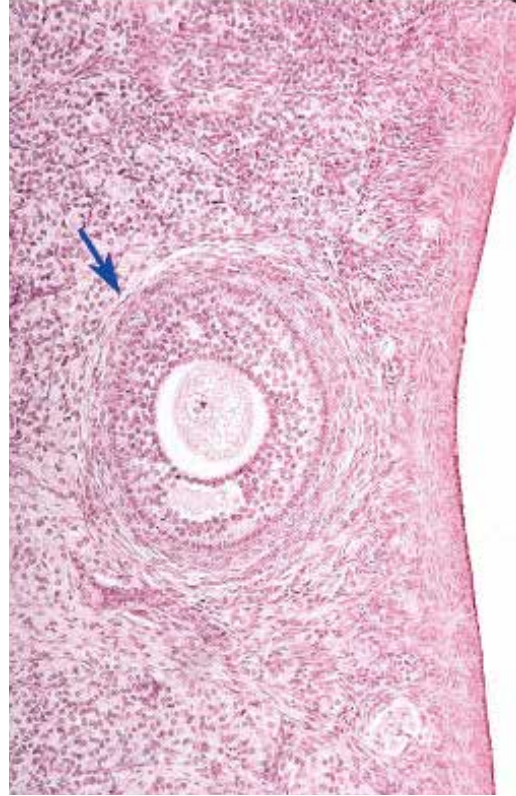


●演習問題：第18章 女性生殖器系

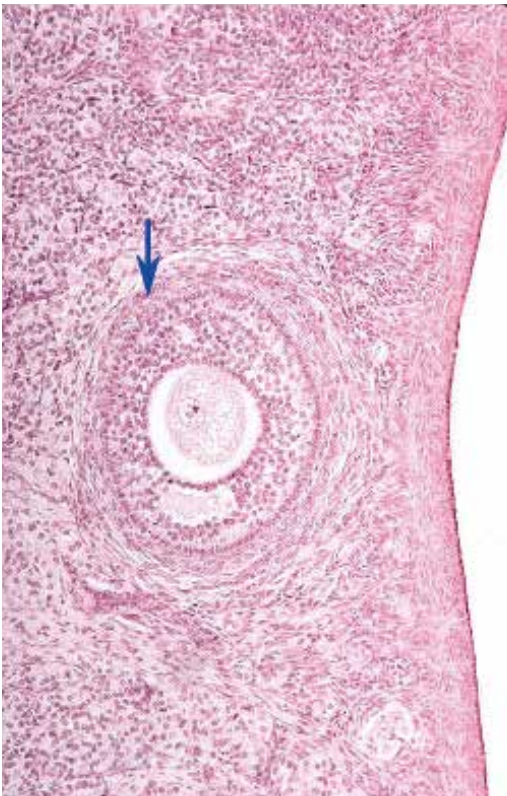
21. 図中の矢印が示す細胞の名称を答えよ。



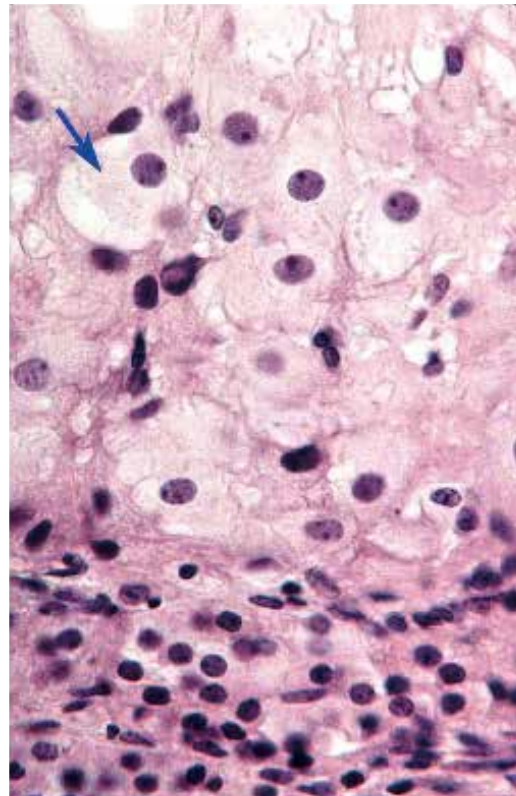
22. 図中の矢印が示す層の名称を答えよ。



23. 図中の矢印が示す層の名称を答えよ。

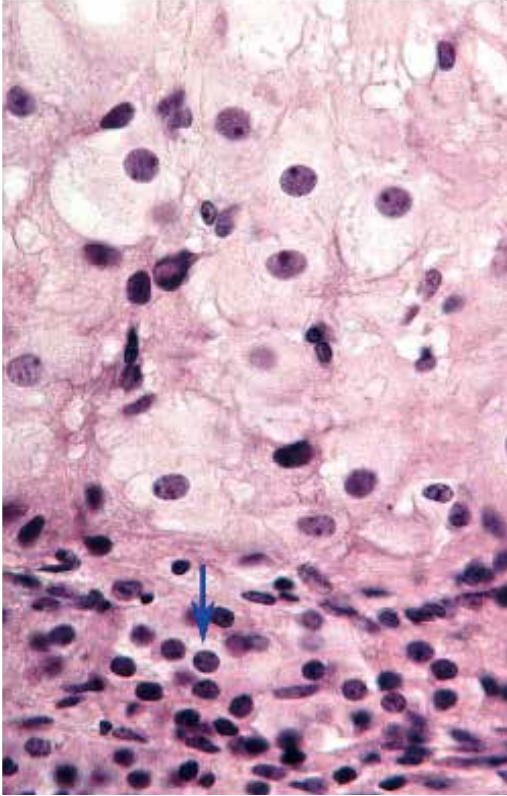


24. 図中の矢印が示す細胞の名称を答えよ。

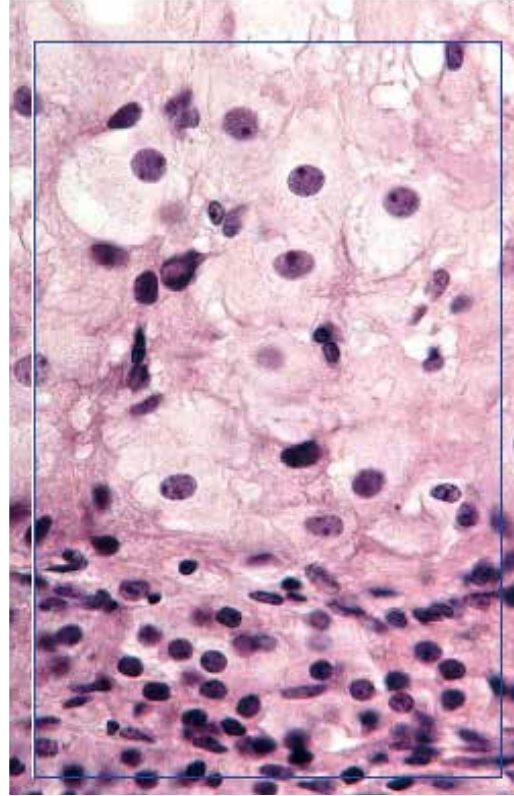


●演習問題：第18章 女性生殖器系

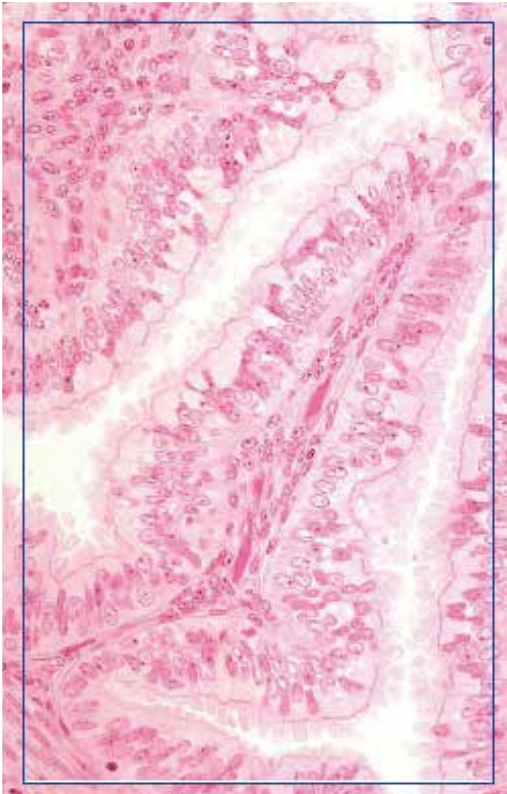
25. 図中の矢印が示す細胞の名称を答えよ。



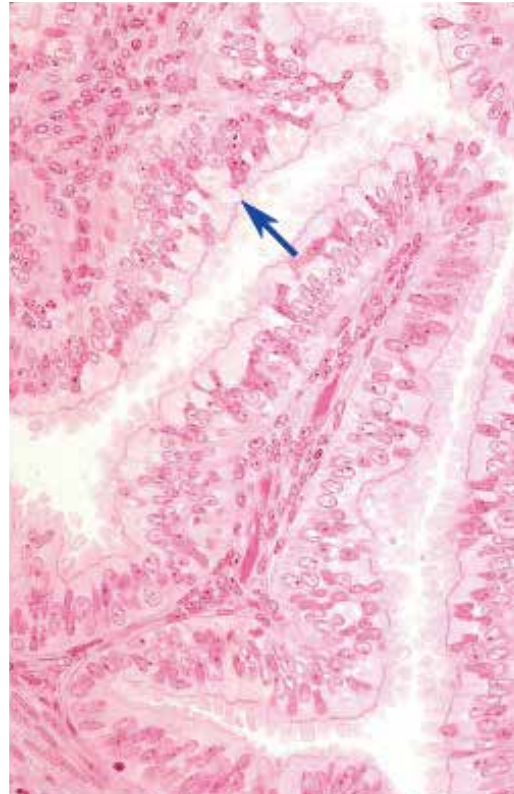
26. 図中の四角で囲まれた構造の名称を答えよ。



27. 図の臓器の名称を答えよ。

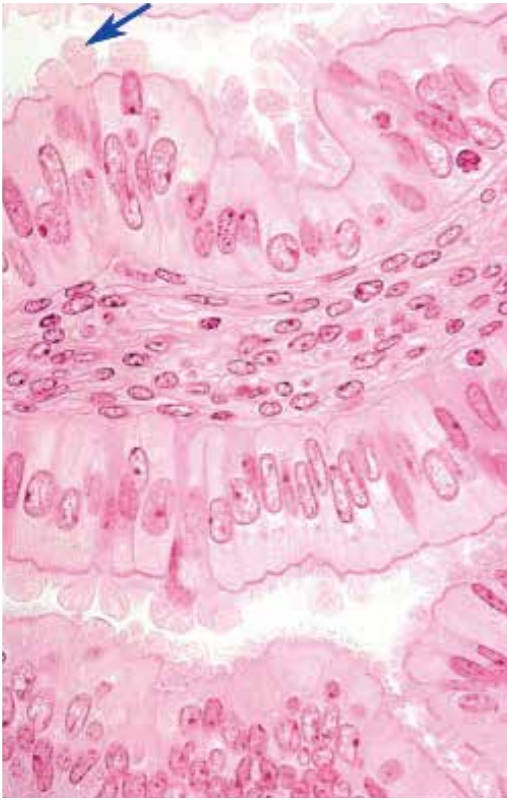


28. 図中の矢印が示す細胞の種類を答えよ。

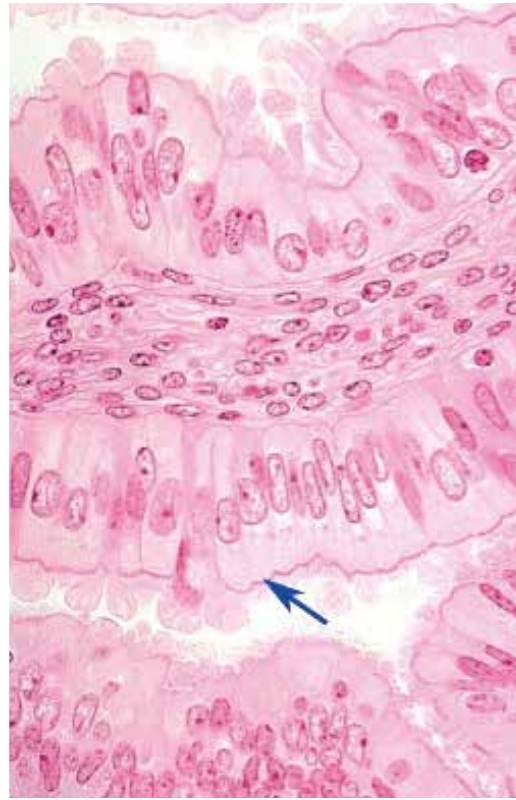


●演習問題：第18章 女性生殖器系

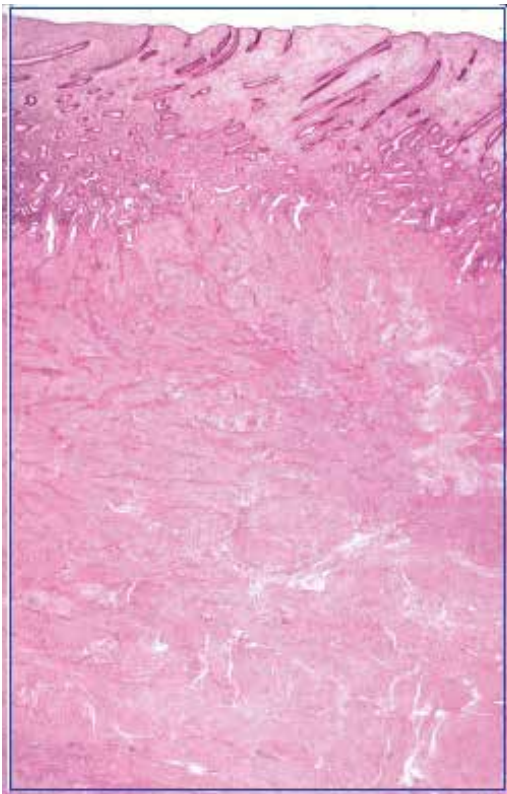
29. 図は卵管（ファロピウス管）の顕微鏡像である。矢印が示す細胞の名称を答えよ。



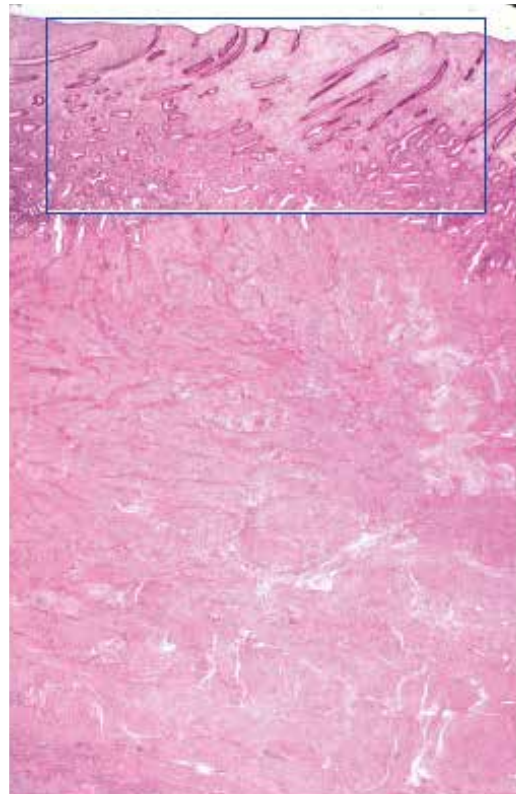
30. 図は卵管（ファロピウス管）の顕微鏡像である。矢印が示す細胞の種類を答えよ。



31. 図の臓器は、周期のどの時期かを答えよ。

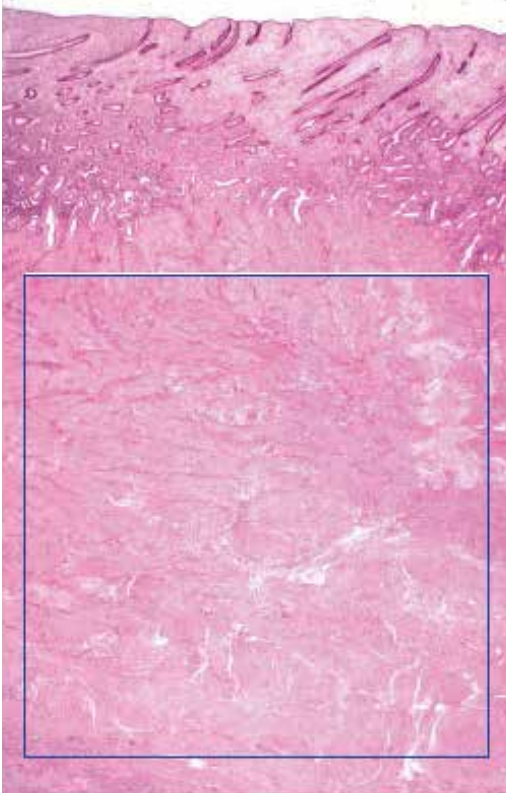


32. 図中の四角で囲まれた領域の名称を答えよ。

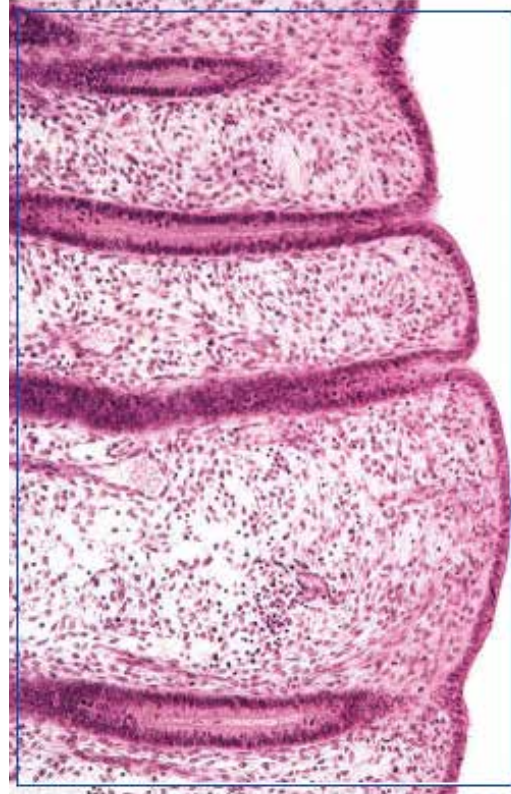

●演習問題：第18章 女性生殖器系

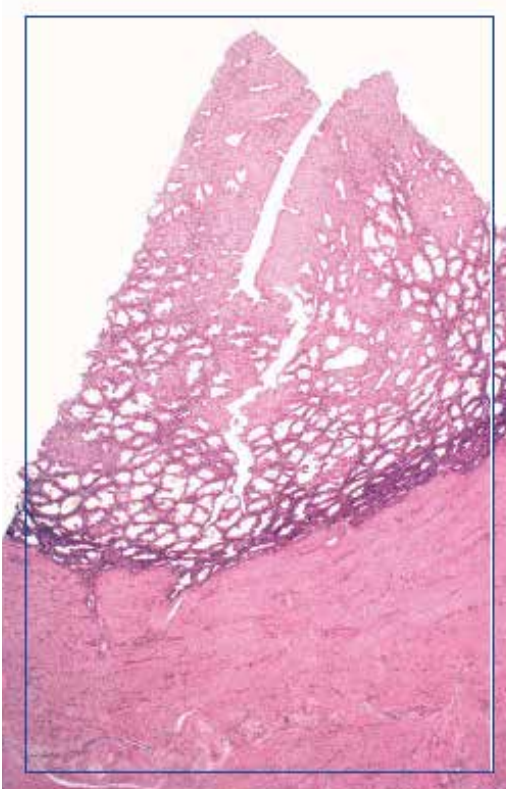
33. 図中の四角で囲まれた領域の名称を答えよ。



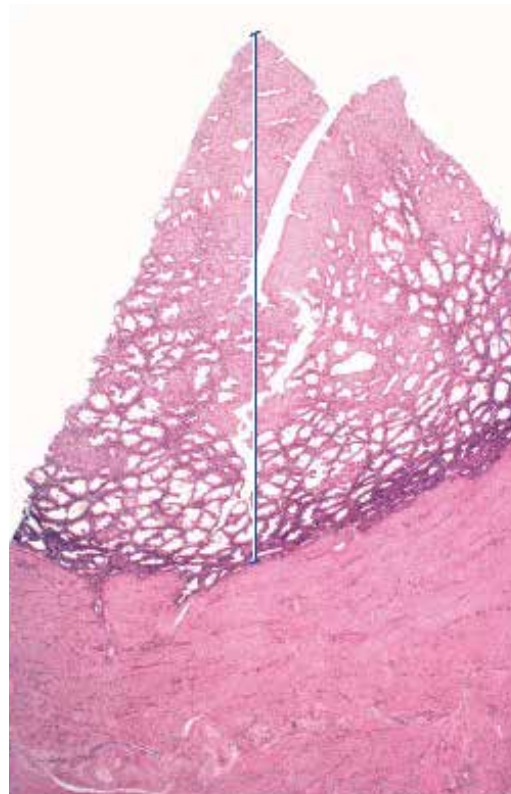
34. 図中の四角で囲まれた子宮内膜は、周期のどの時期かを答えよ。



35. 図の臓器は、周期のどの時期かを答えよ。

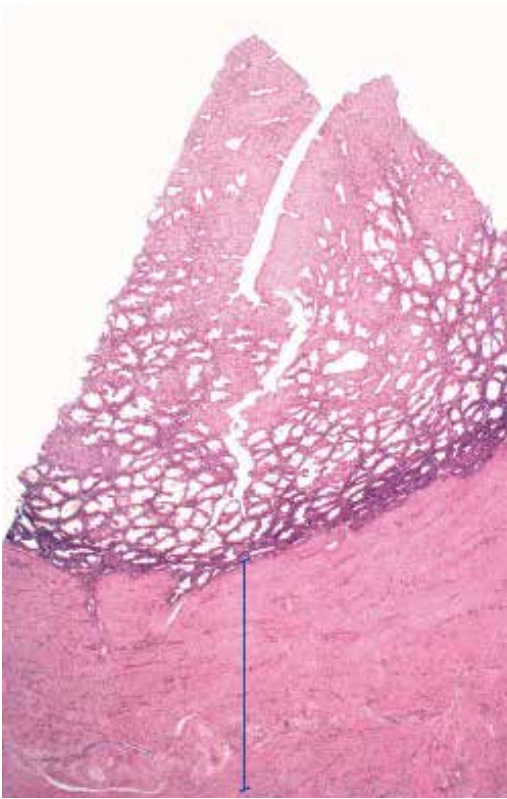


36. 図中の線で示した領域の名称を答えよ。

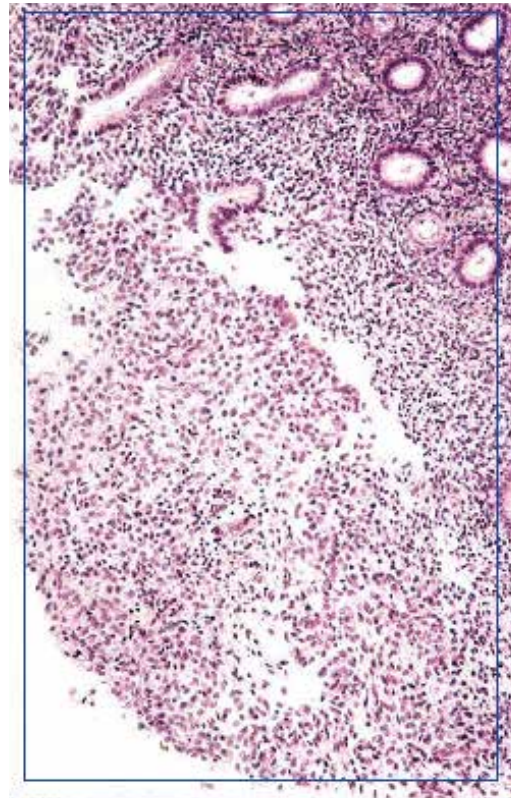


●演習問題：第18章 女性生殖器系

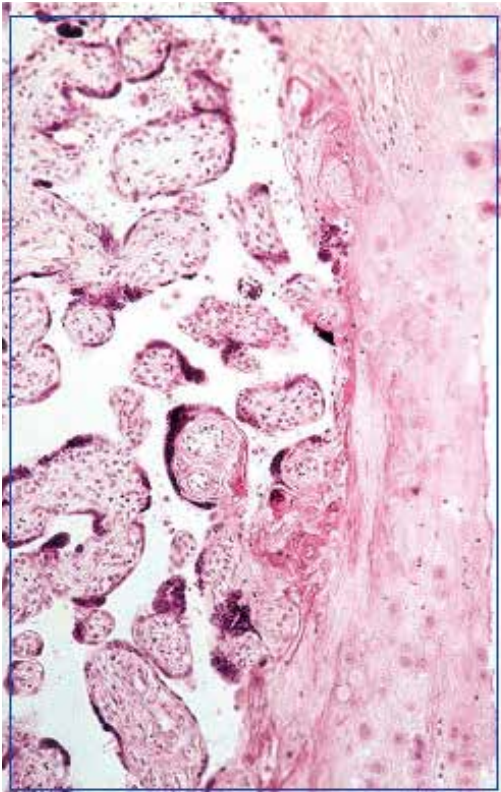
37. 図の臓器の線で示した領域の名称を答えよ。



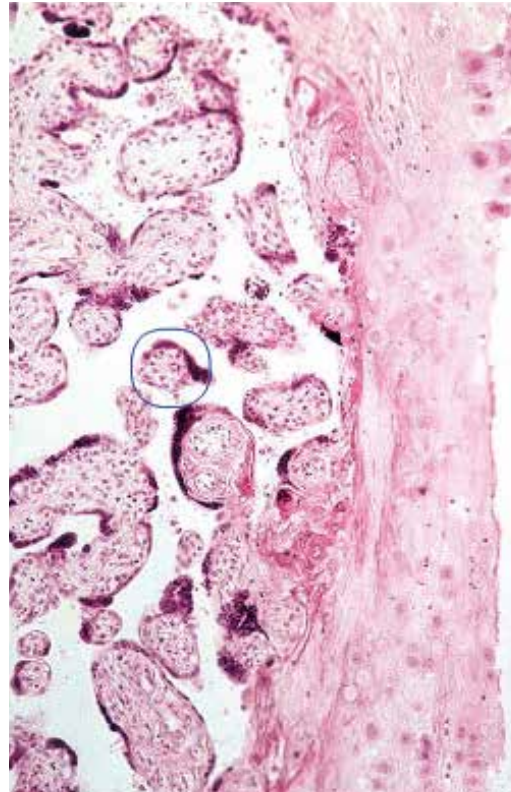
38. 図中の四角で囲まれた子宮は、周期のどの時期かを答えよ。



39. 図中の四角で囲まれた臓器の名称を答えよ。

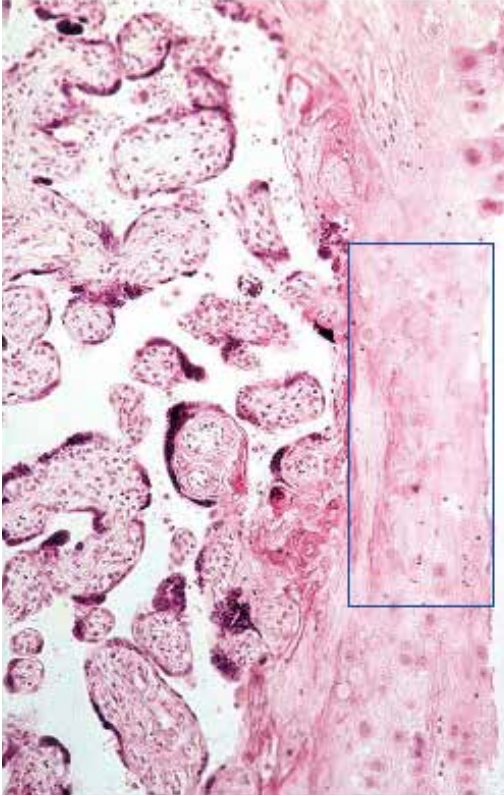


40. 図中の丸で囲まれた構造の名称を答えよ。

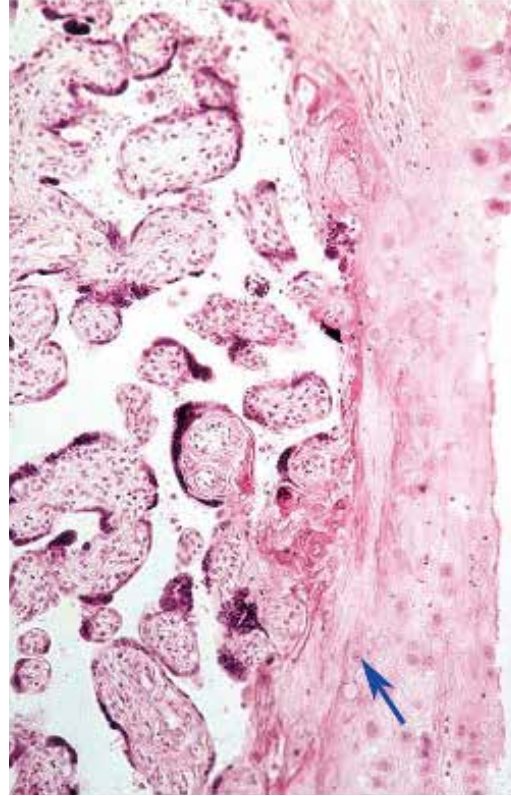


●演習問題：第18章 女性生殖器系

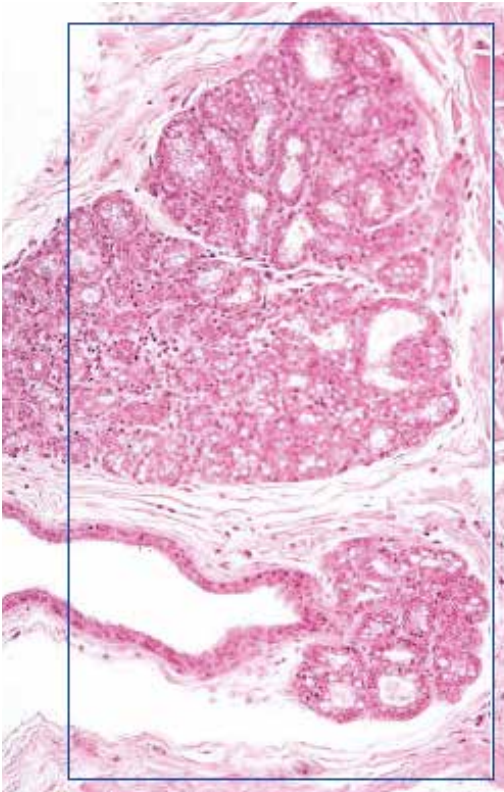
41. 図中の四角で囲まれた領域の名称を答えよ。



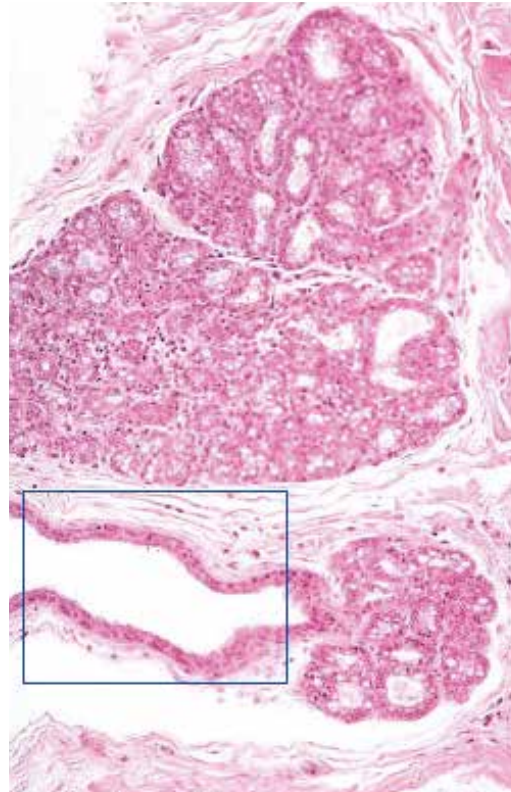
42. 図中の矢印が示す細胞の名称を答えよ。



43. 図の臓器の名称を答えよ。

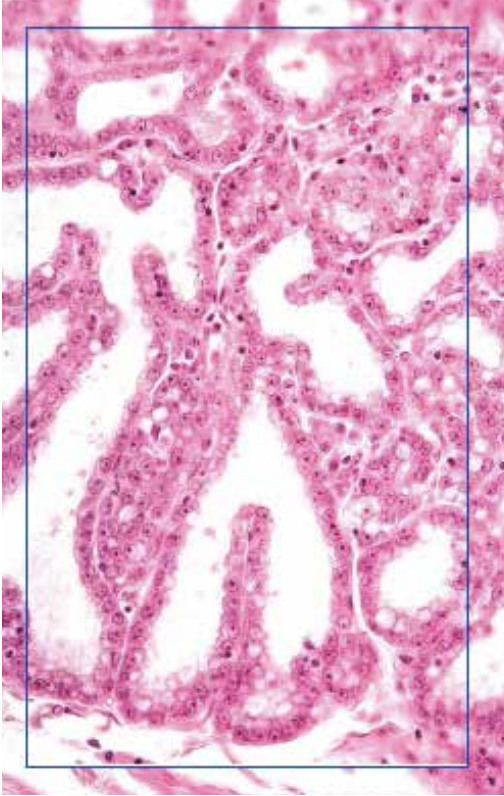

44. 図中の四角で囲まれた構造の名称を答えよ。

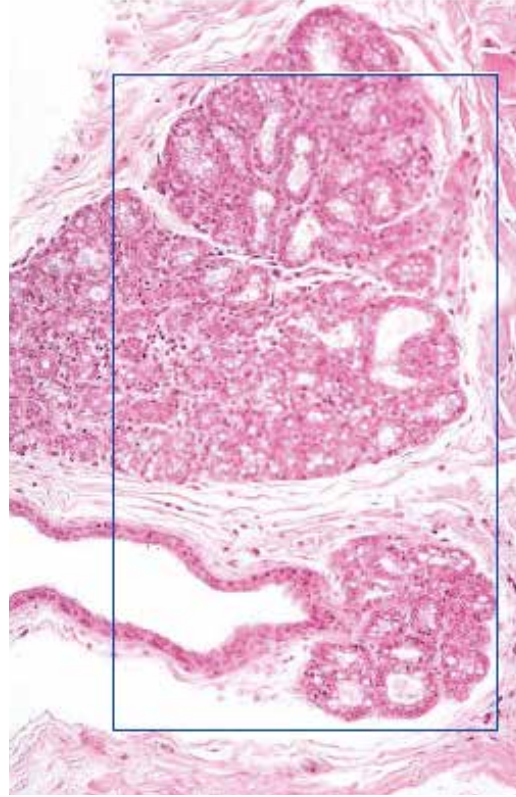


●演習問題：第18章 女性生殖器系

45. 図の臓器の名称を答えよ。



46. 図は分泌期の乳腺の顕微鏡像である。正しいか誤りか？



● 演習問題：第 18 章 女性生殖器系 解答

1. 胚上皮 germinal epithelium
中皮 mesothelium
2. 白膜 tunica albuginea
3. 卵巣 ovary
4. 胚上皮 germinal epithelium
中皮 mesothelium
5. 白膜 tunica albuginea
6. 重層性一次卵胞 multilaminar primary follicle
7. 卵胞細胞 follicular cell
顆粒膜細胞（顆粒層細胞）granulosa cell
8. 一次卵母細胞 primary oocyte
9. 透明帯 zona pellucida
10. 卵胞膜 theca folliculi
11. 胚上皮 germinal epithelium
中皮 mesothelium
12. 白膜 tunica albuginea
13. 一次卵母細胞 primary oocyte
14. 卵胞細胞 follicular cell
顆粒膜細胞（顆粒層細胞）granulosa cell
15. 一次卵母細胞 primary oocyte
16. 透明帯 zona pellucida
17. 胚上皮 germinal epithelium
中皮 mesothelium
18. 白膜 tunica albuginea
19. 二次卵胞 secondary follicle
20. 卵胞液 follicular fluid (liquor folliculi)
21. 卵胞細胞 follicular cell
顆粒膜細胞（顆粒層細胞）granulosa cell
22. 外卵胞膜 theca externa
23. 内卵胞膜 theca interna
24. 顆粒膜黄体細胞 granulosa lutein cell
25. 卵胞膜黄体細胞 theca lutein cell
26. 黄体 corpus luteum
27. 卵管 oviduct
ファロピウス管 fallopian tube
28. 線毛円柱細胞 ciliated columnar cell
29. 小桿細胞 peg cell
30. 線毛円柱細胞 ciliated columnar cell
31. 子宮の増殖期 proliferative phase of uterus
卵胞期 follicular phase
32. 子宮内膜 endometrium
33. 子宮筋層 myometrium
34. 子宮の増殖期 proliferative phase of uterus
卵胞期 follicular phase
35. 子宮の分泌期 uterine secretory phase
黄体期 luteal phase
36. 子宮内膜 endometrium
37. 子宮筋層 myometrium
38. 月経期 menstrual phase
39. 胎盤 placenta
40. 終末絨毛 terminal villus
41. 基底脱落膜 decidua basalis
42. 脱落膜細胞 decidual cell
43. 乳腺 mammary gland
44. 乳腺の導管 duct of mammary gland
45. 乳腺 mammary gland
46. 正